

Les lésions fonctionnelles Sacro-Iliques

Prise en charge en thérapie manuelle

~~Les lésions fonctionnelles~~
Sacro-Iliques

Les Dysfonctions Sacro-Iliques

Prise en charge en thérapie manuelle

Dysfonctions

Tissus sain

- Pathologies fonctionnelles
- Dysfonctions réversibles
- Examens médicaux négatifs

Lésions organiques

Modification structurelles
Maladie

- Pathologies organiques
- Lésions irréversibles ou partiellement réversibles
- Examens médicaux positifs



Dysfonctions

Lésions
Organiques

Dysfonctions de l'Iliaque

VS

Dysfonctions du Sacrum

Dysfonctions Iliaque

- Symptomatiques
- Asymptomatiques

Approche Manuelle Multiconceptuelle

- Concept Ostéopathique
- Concept Sohier
- Concept SSTM / SAMT
- Concept Maitland
- Chaînes musculaires (Busquet)
- Méthode Gesret
- ...

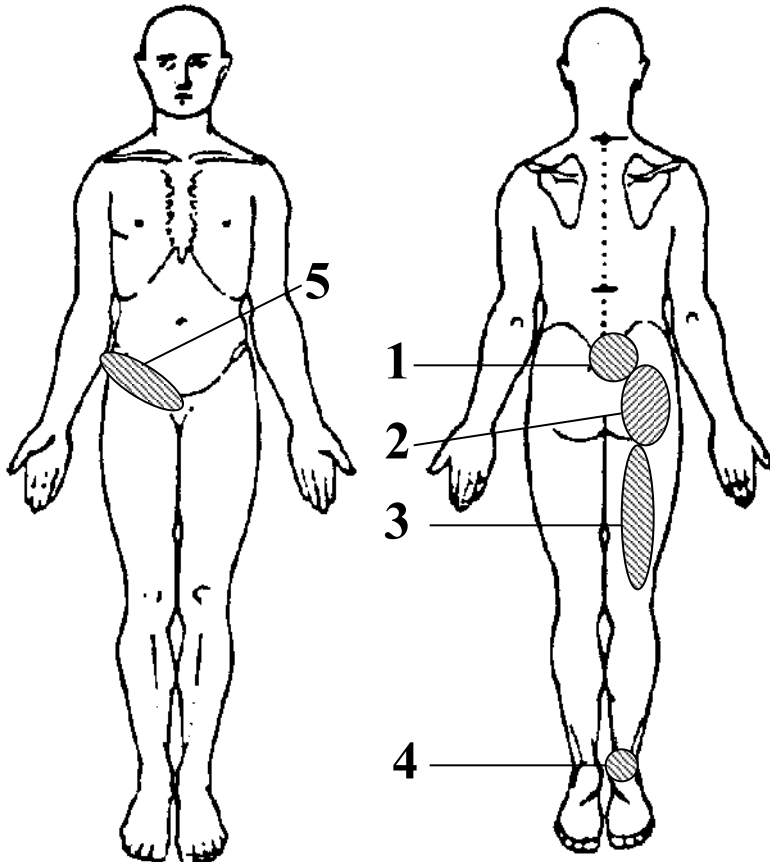
Dysfonctions Iliaque symptomatiques

- Anamnèse :
 - Localisation de la douleur.
 - Comportement de la douleur
 - Facteurs déclenchant
- Examen clinique :
 - Mobilité articulaire globale
 - Signes palpatoires
- Mouvements de réévaluation

DYSFONCTION ILIAQUE

Symptomatologie douloureuse

Localisation



Comportement

Intermittente / Constante : *Invariable*
2 3 4 5 1 *Variable*

Intensité : Modérée, brûlure, superficielle

Facteurs ↗ : - Relevé de position assise
- Marche prolongée, Montée
- Flexion antérieure

Facteurs ↘ : - Position assise
- Position couchée

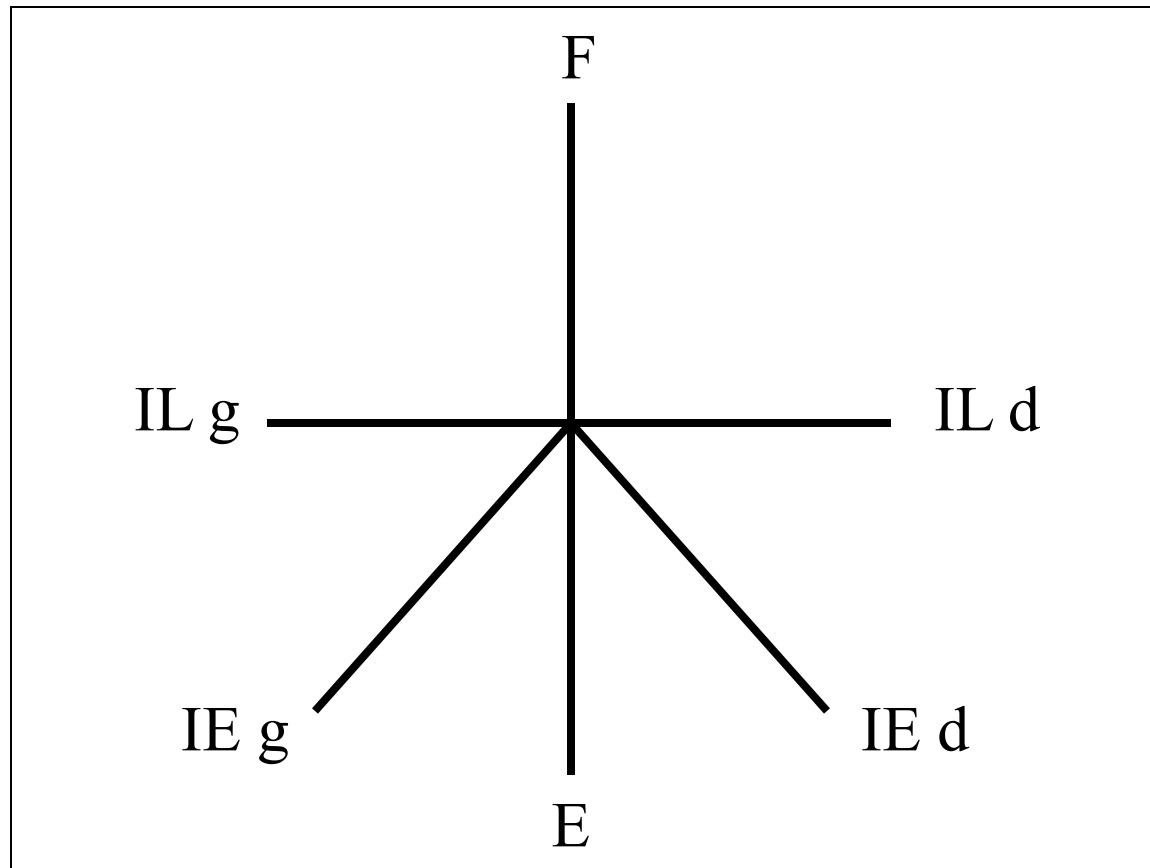
Nuit : √

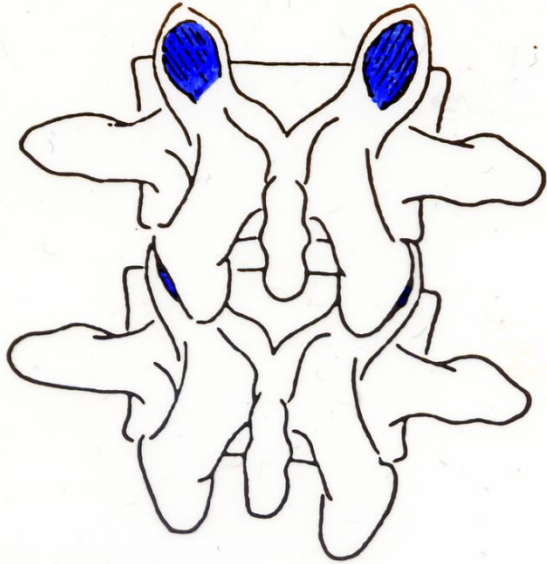
Variations pdt jour : Mise en route
Puis AM = PM

Paresthésies : Possibles

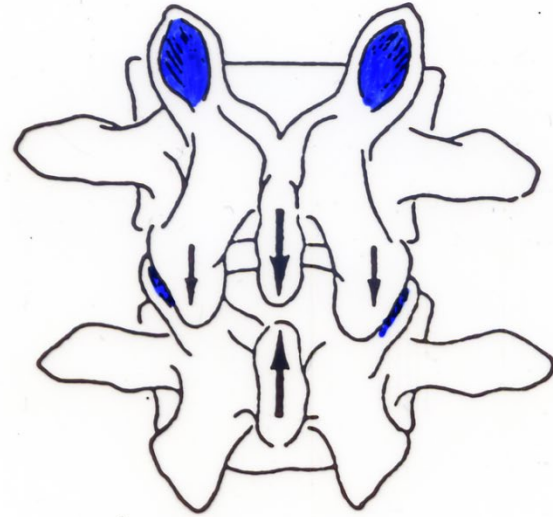
∅ Toux, éternuements :

Examen de la mobilité angulaire

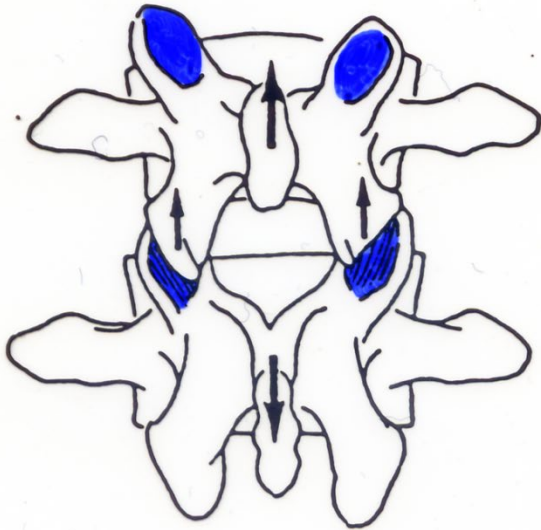




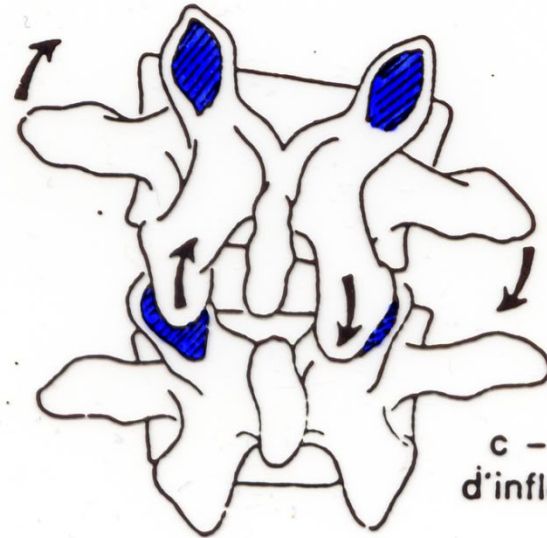
Position
initiale



b - Mouvement
d'extension



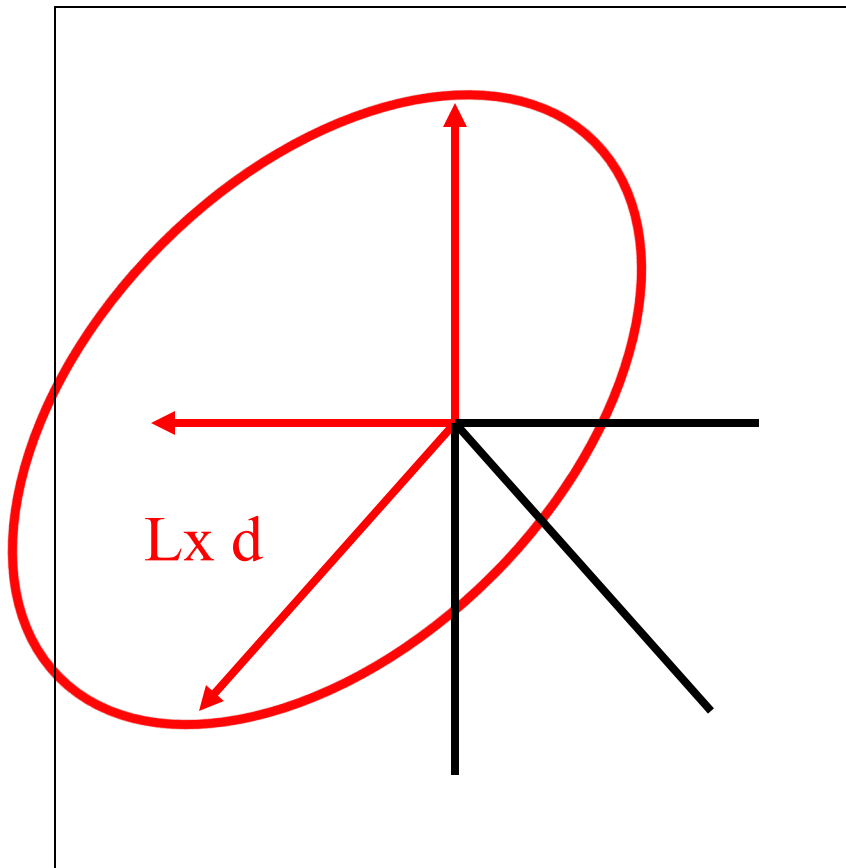
a - Mouvement
de flexion



c - Mouvement
d'inflexion latérale

DYSFONCTION ILIAQUE

Examen de la mobilité lombaire

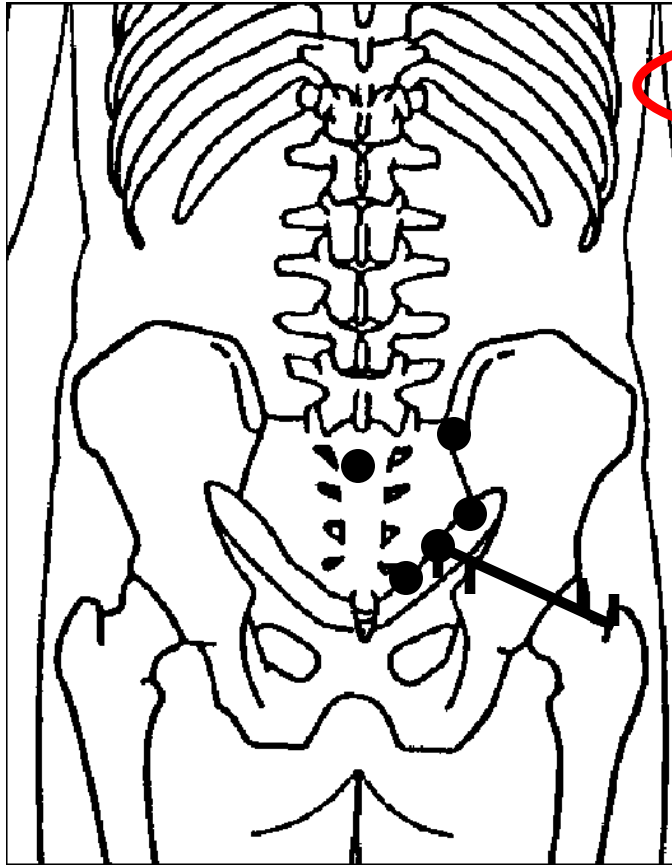


- Douleur à la contrainte sacro-iliaque en flexion et inclinaison contro-latérale

*Schéma non articulaire
lombaire*

DYSFONCTION ILIAQUE

Palpation

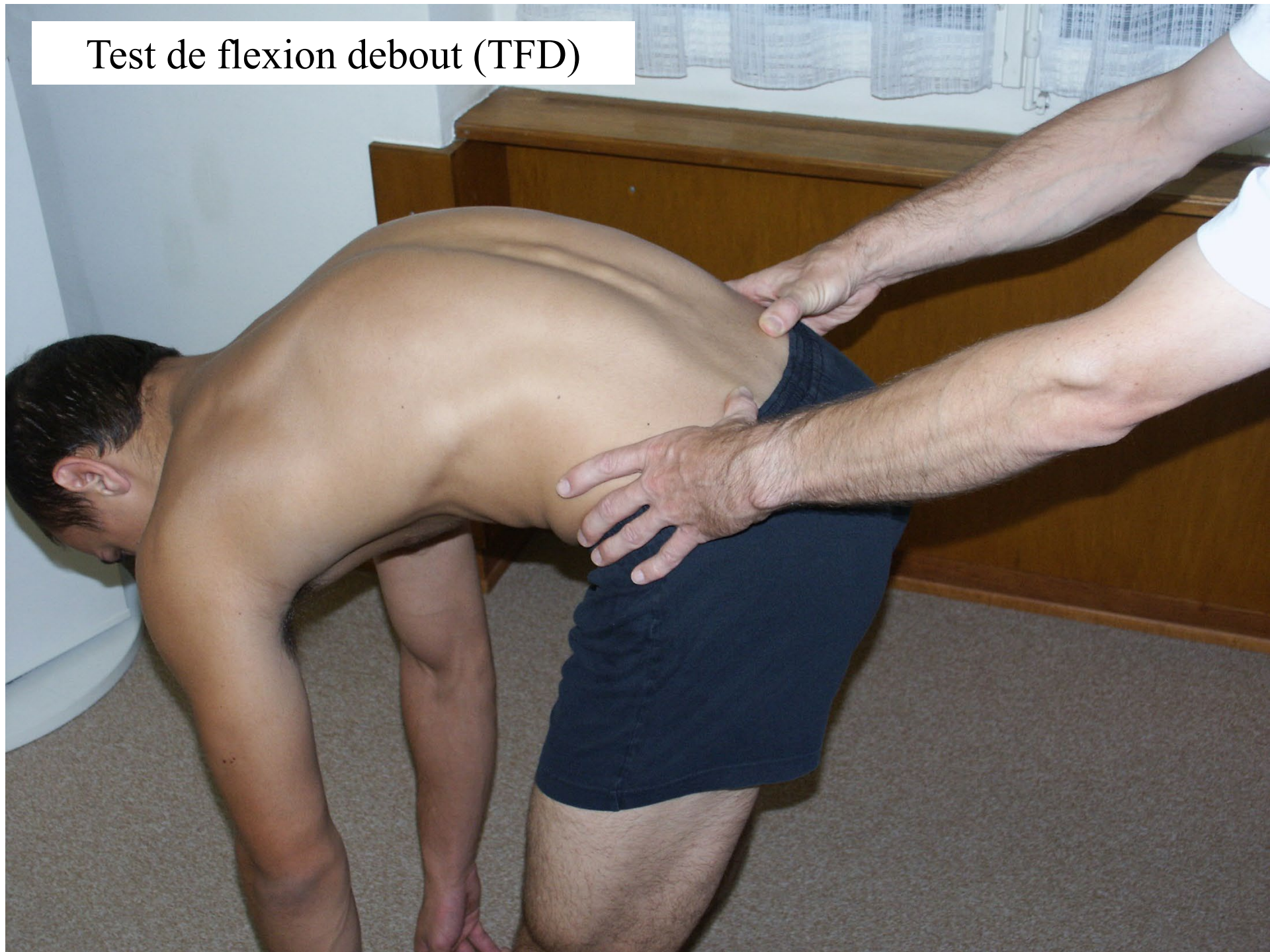

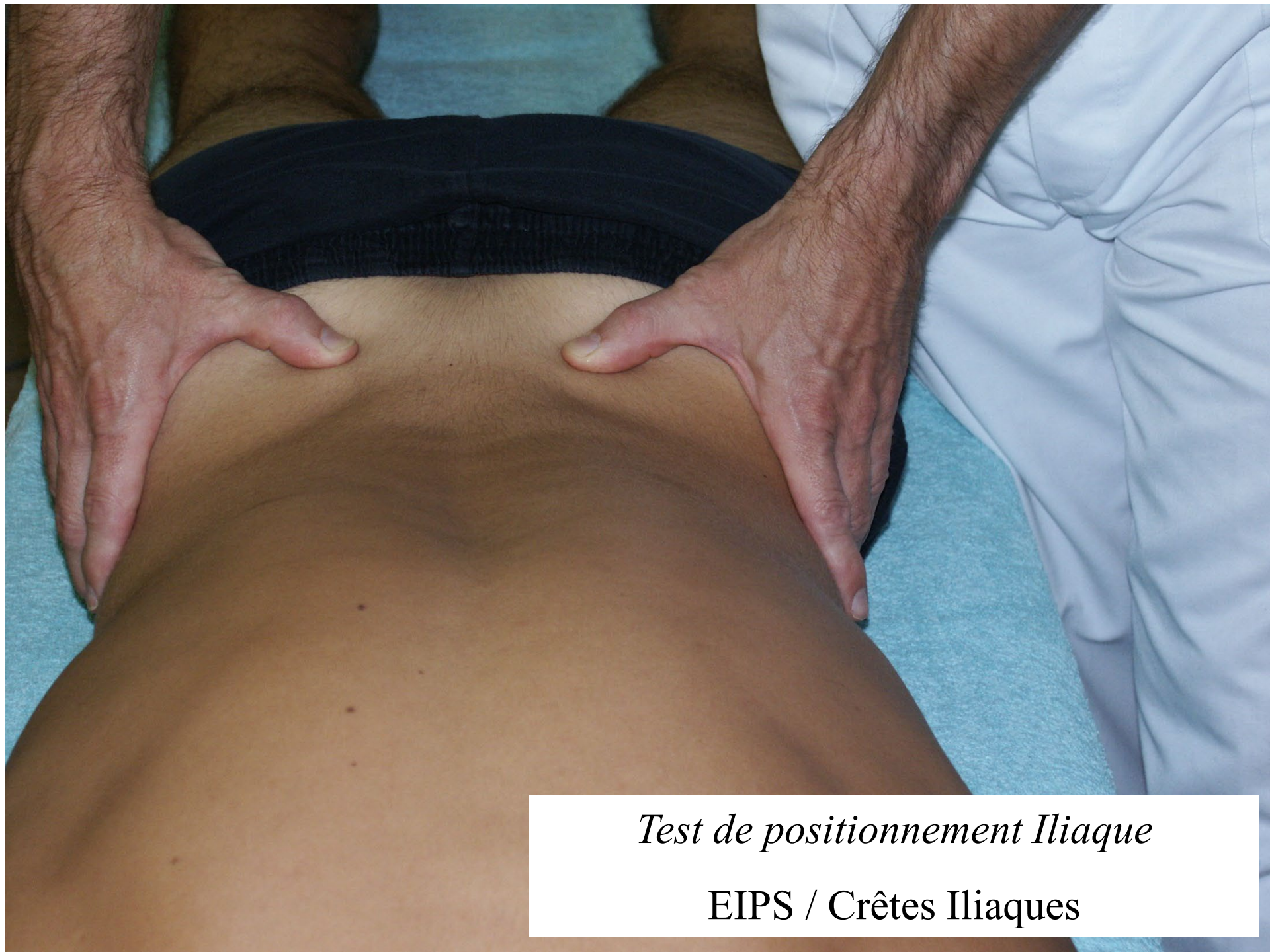- Zones d'irritations articulation sacro-iliaque :
 - Ligaments sacro-iliaques postérieurs
 - Apophyses épineuse S1
 - S1, S2, S3 sur bord sacrum
- Contracture associée du pyramidal fréquente

DYSFONCTIONS ILIAQUE

Tests cliniques

Test de flexion debout (TFD)

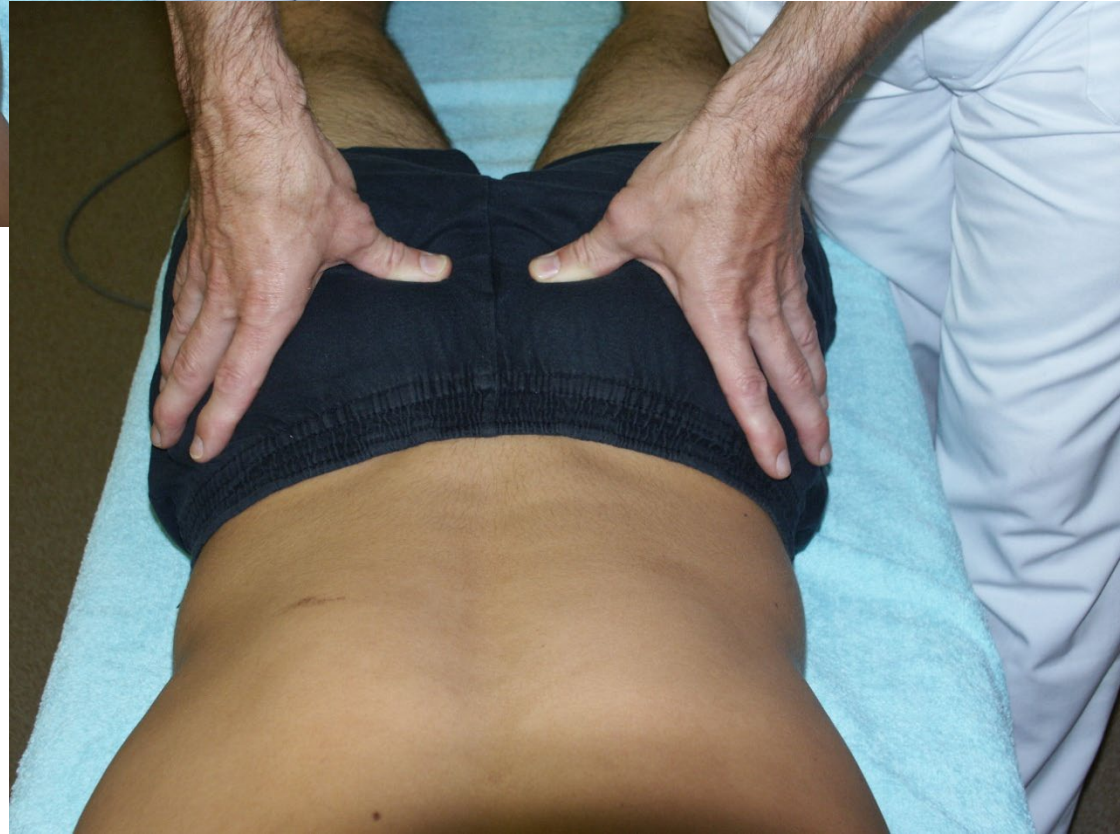
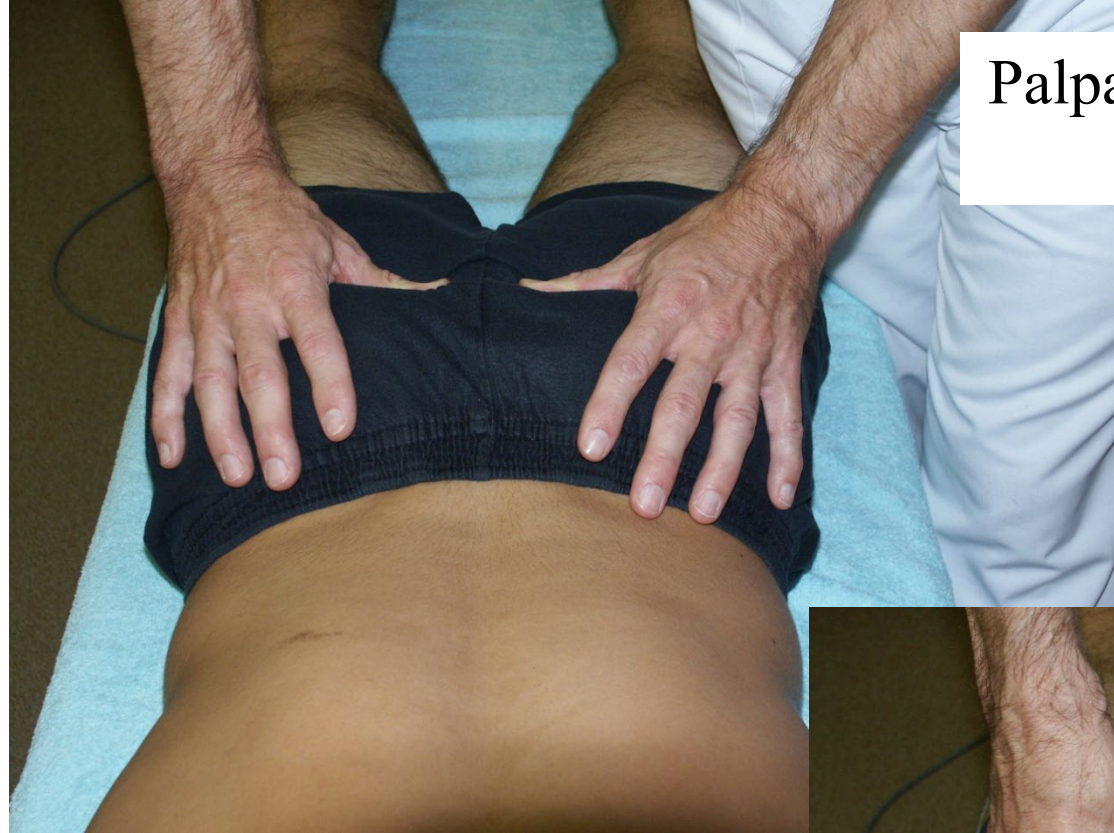


Test de positionnement Iliaque

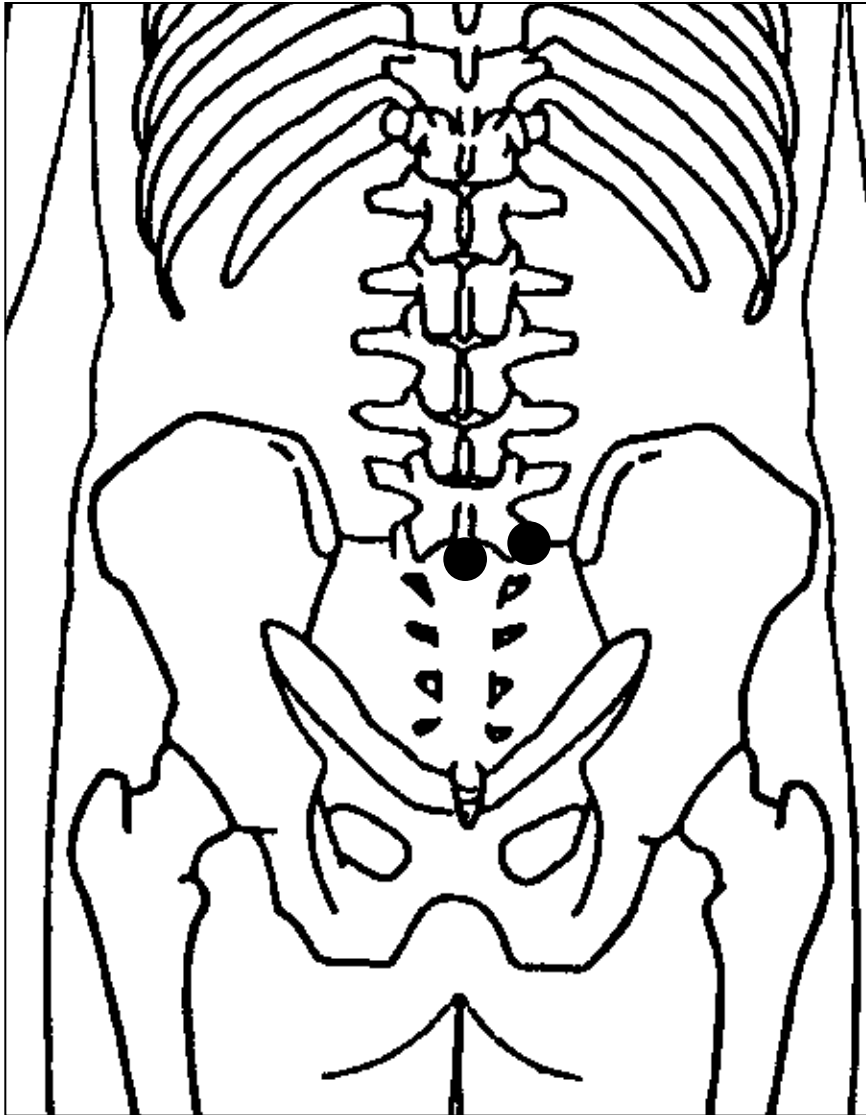
EIPS / Crêtes Iliques

Palpation des AIL et des quadrants inférieurs du sacrum

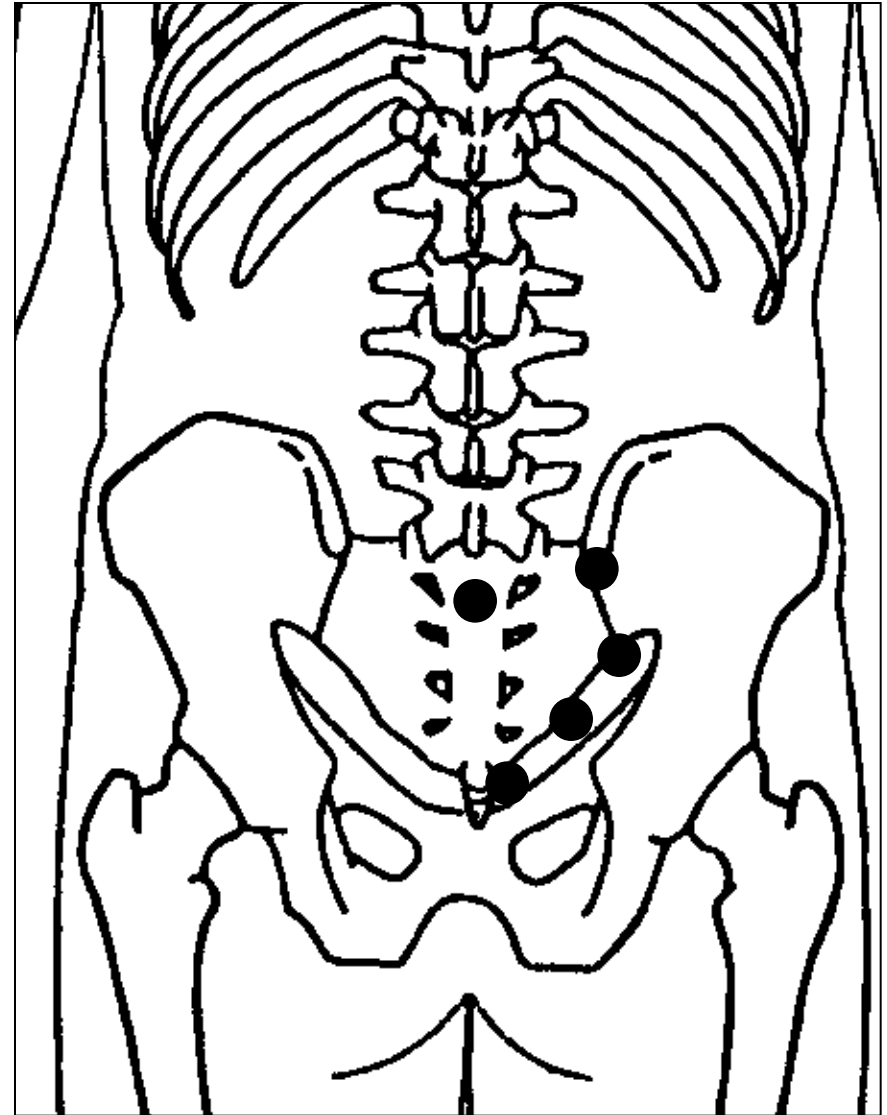


Palpation

Lombaire

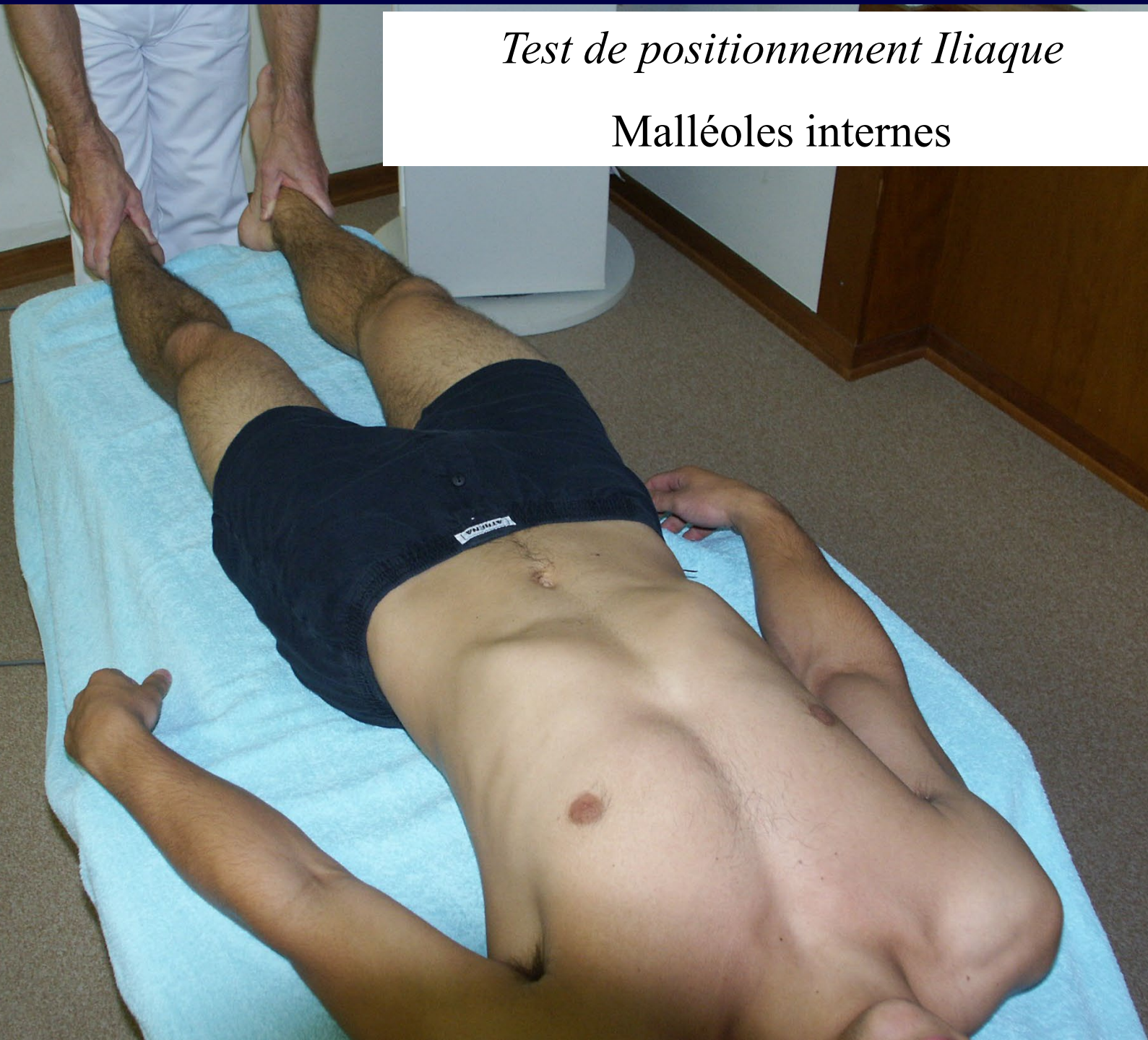

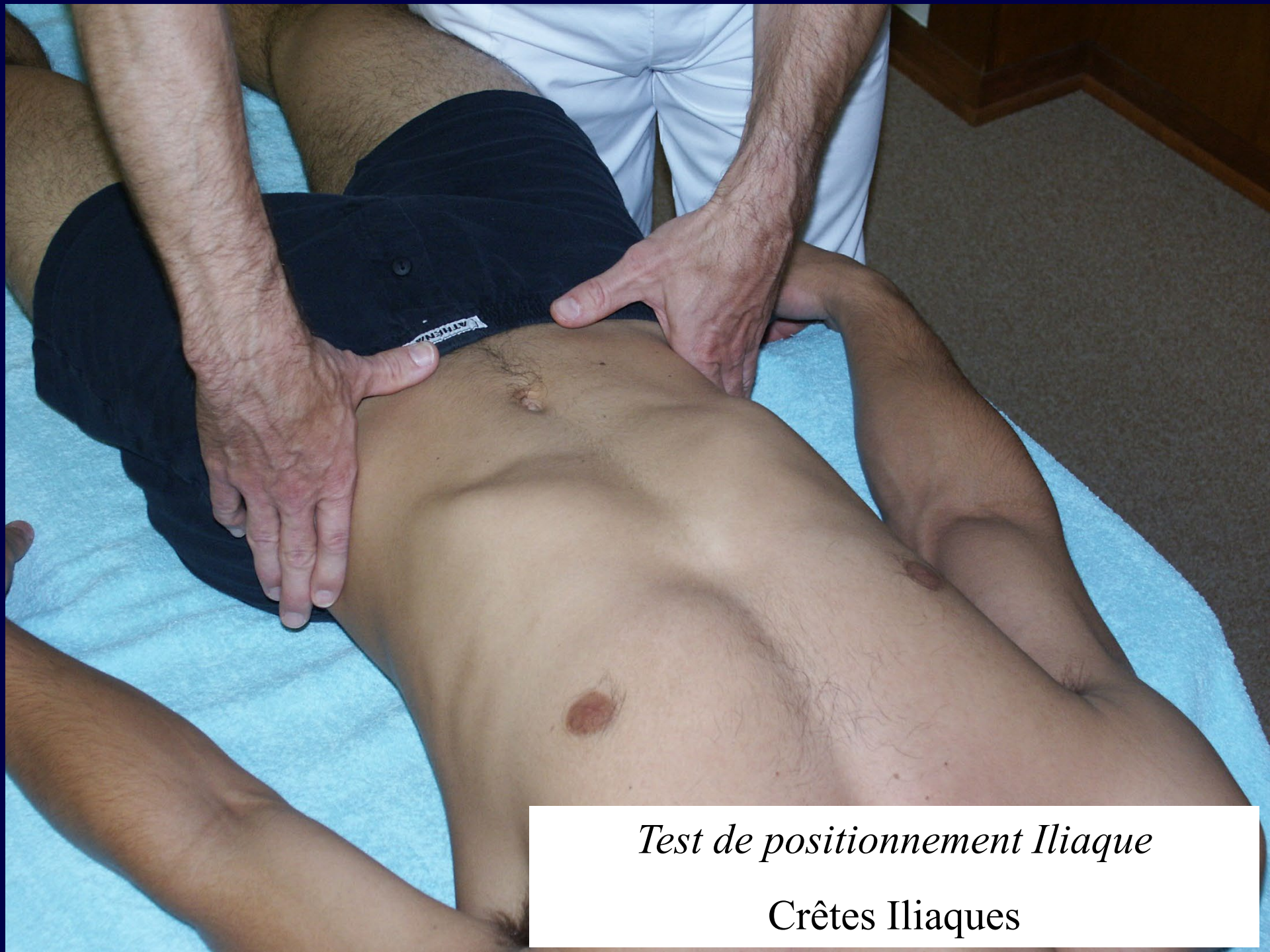Sacro-Iliaque



Test de positionnement Iliaque

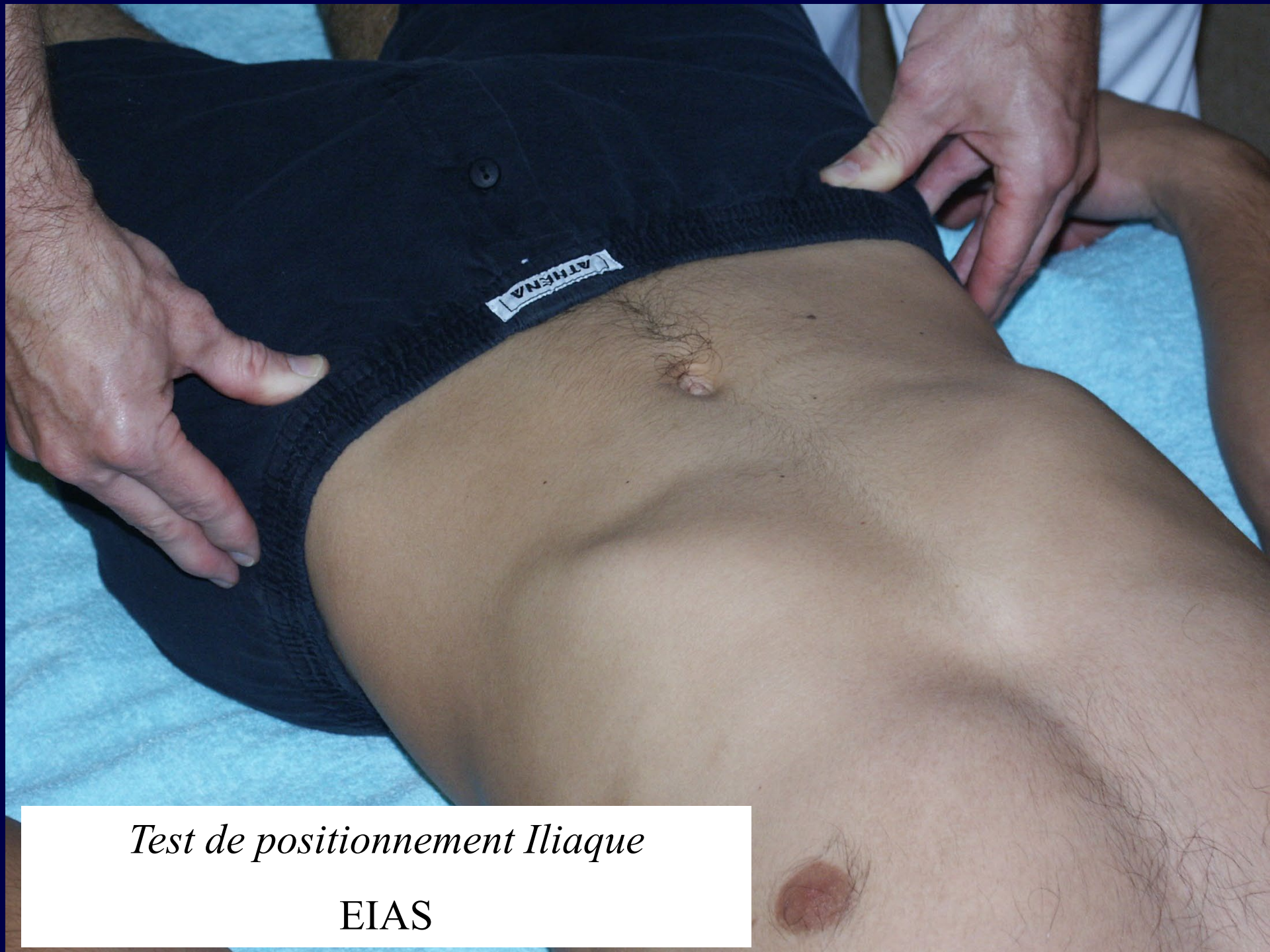Malléoles internes





Test de positionnement Iliaque

Crêtes Iliques

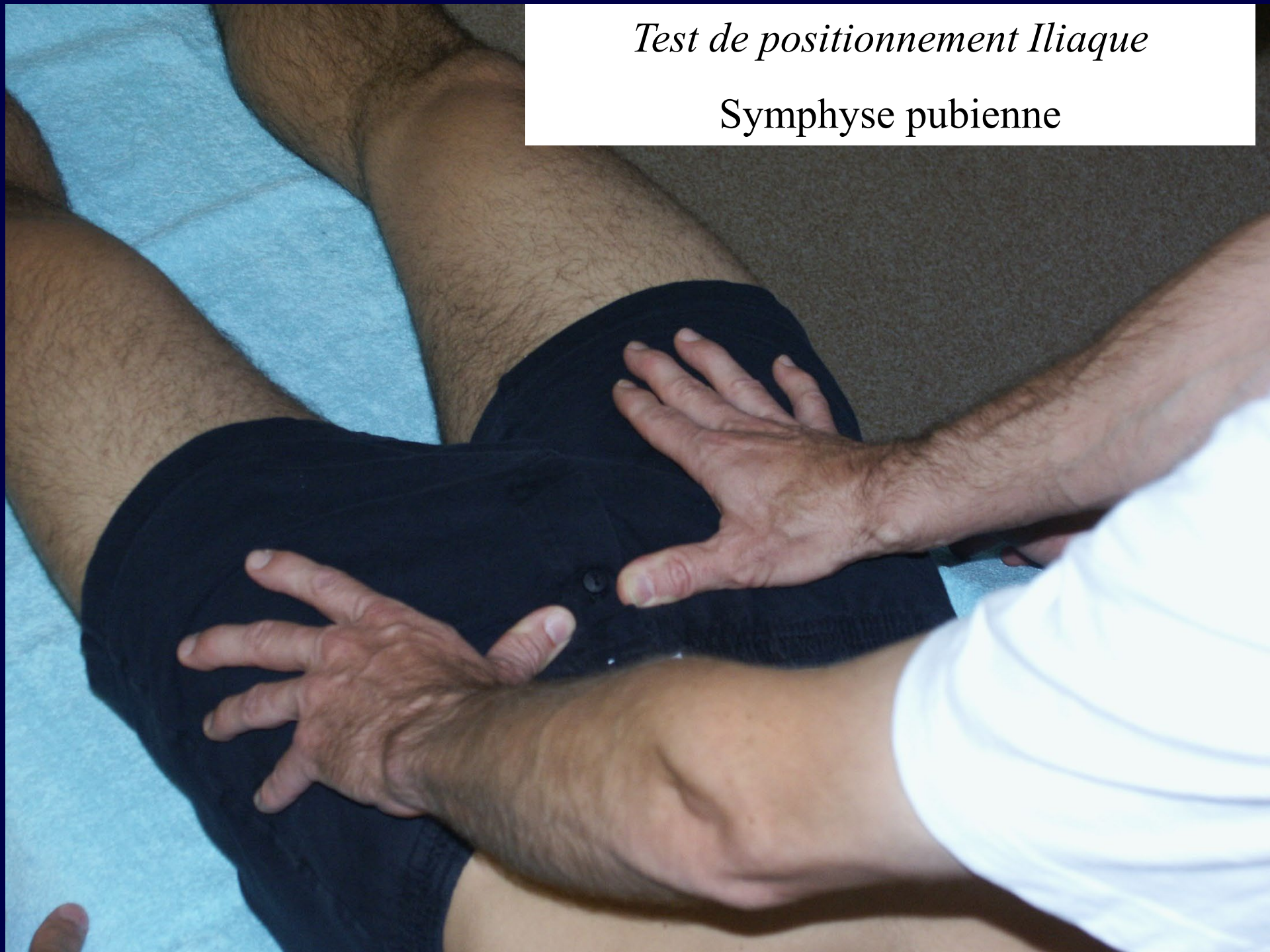

Test de positionnement Iliaque

EIAS

Test de positionnement Iliaque

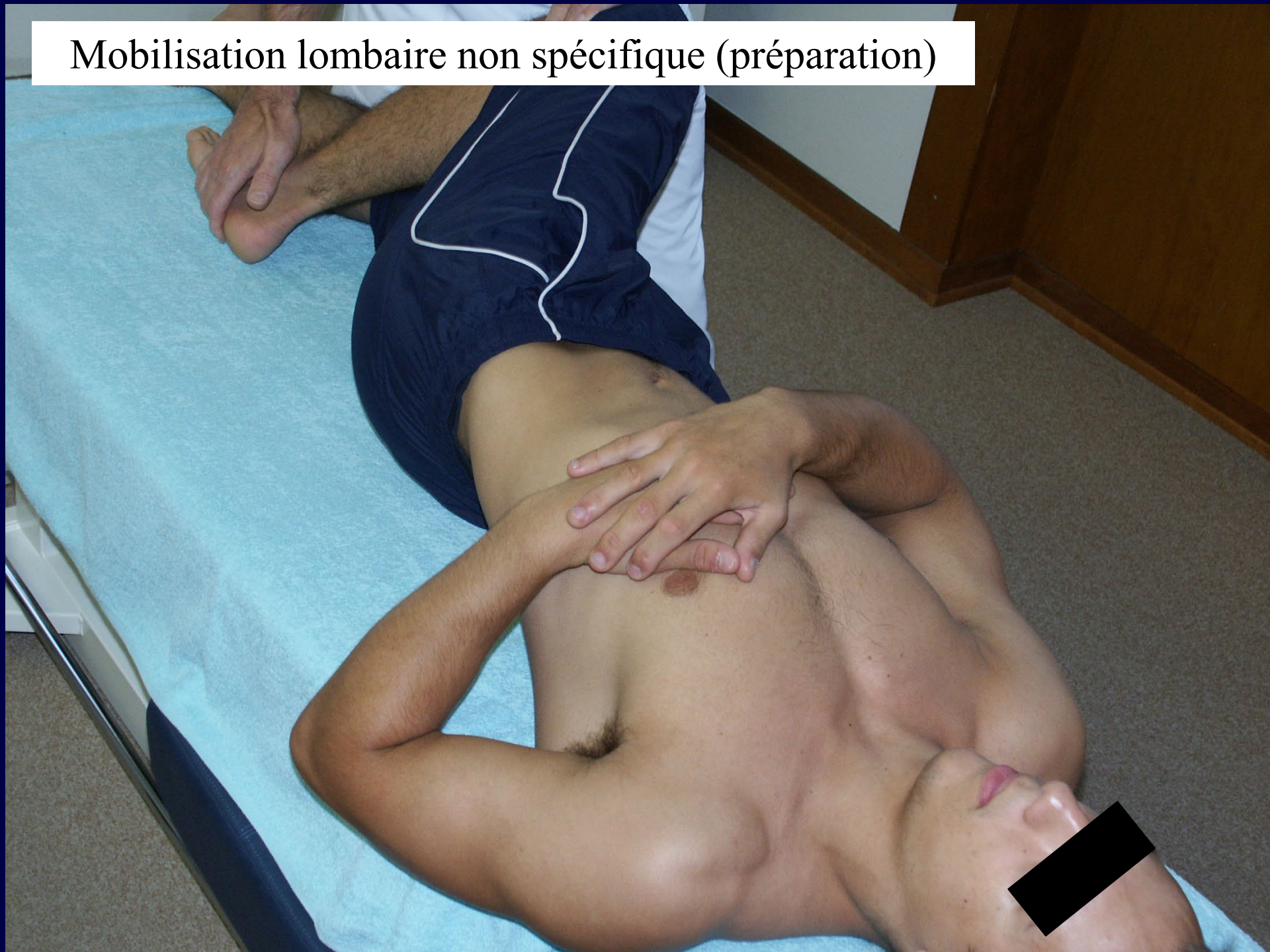Symphyse pubienne



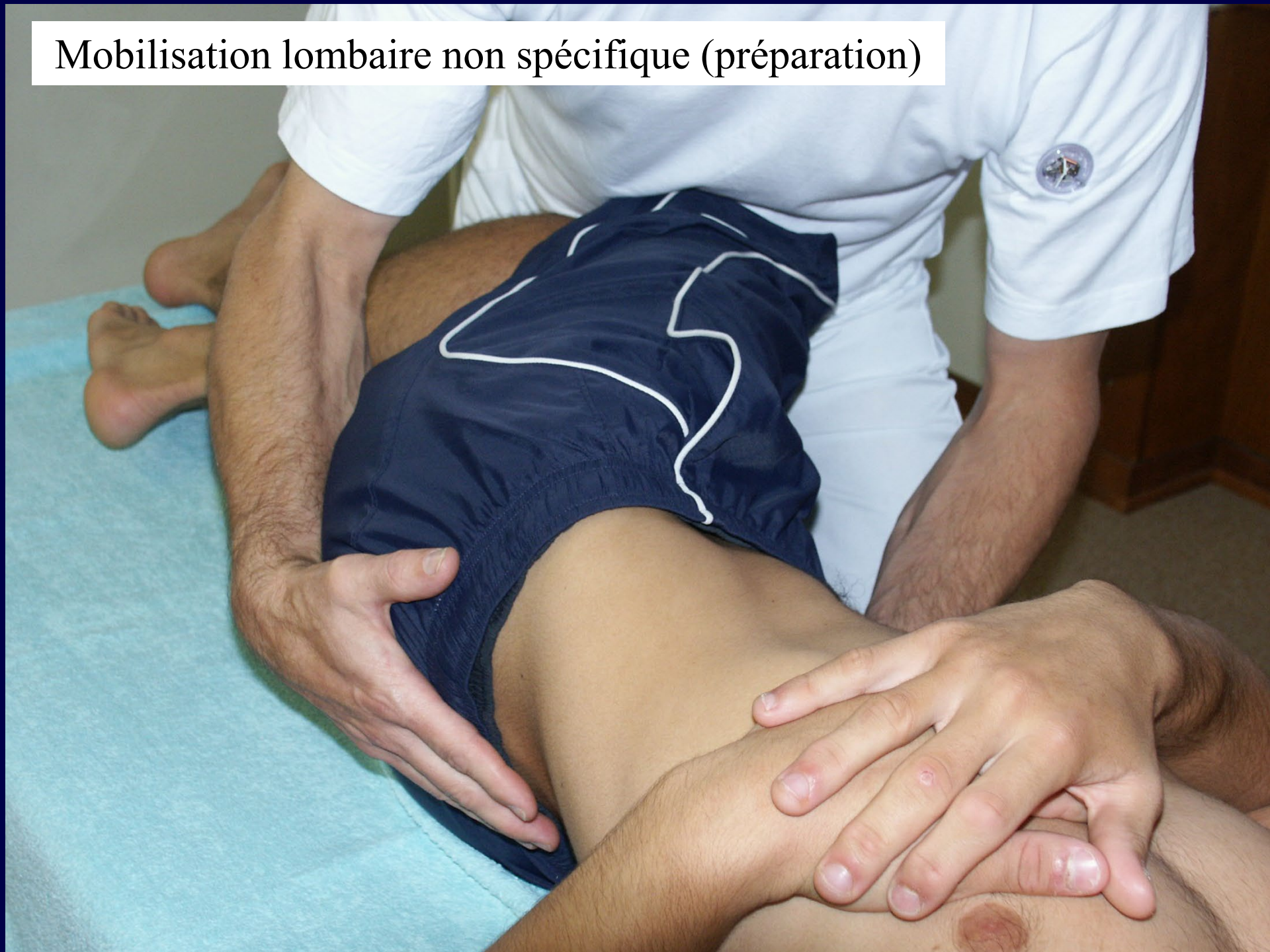DYSFONCTIONS ILIAQUE

Corrections

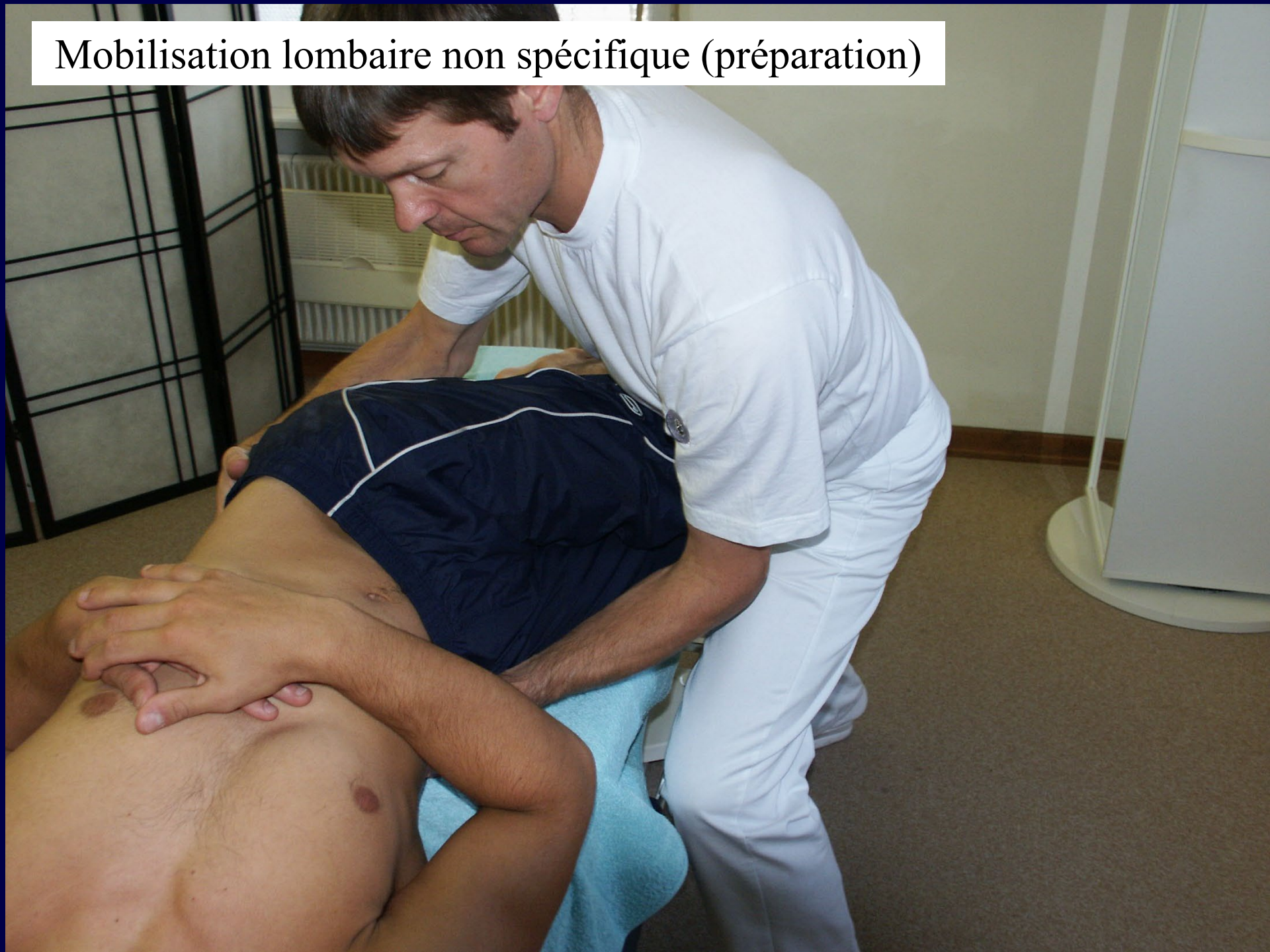Mobilisation lombaire non spécifique (préparation)



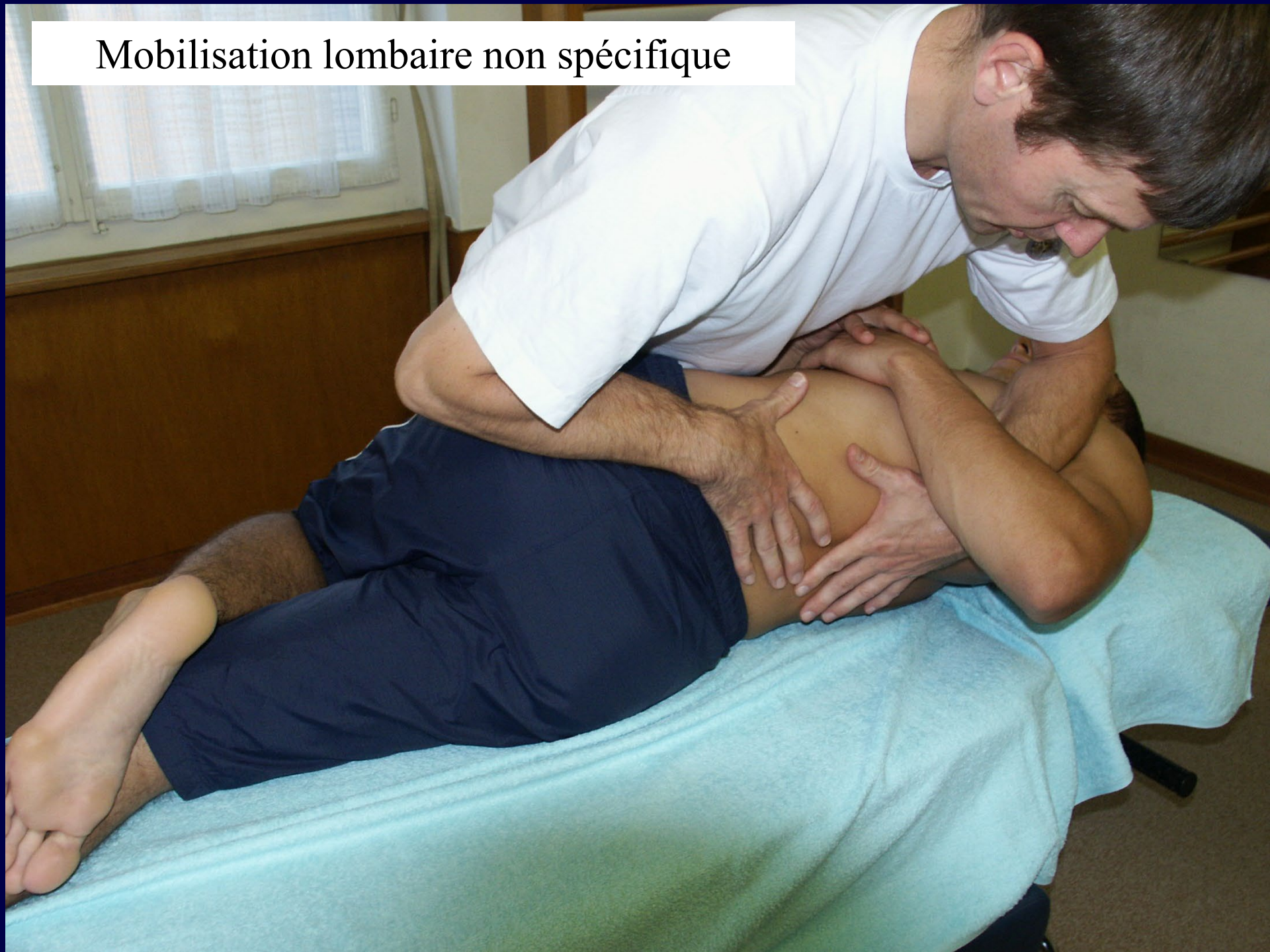Mobilisation lombaire non spécifique (préparation)



Mobilisation lombaire non spécifique (préparation)

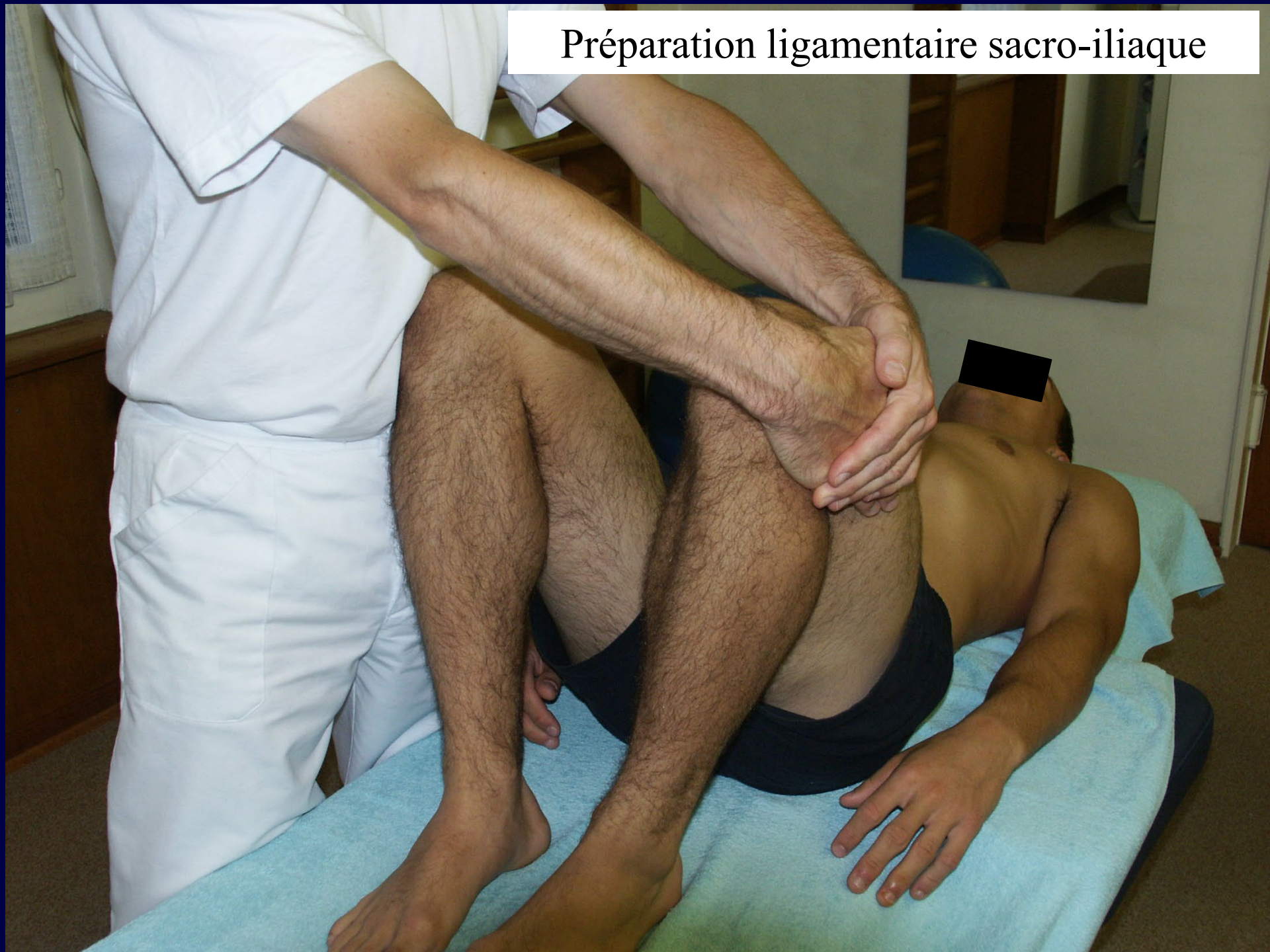

Mobilisation lombaire non spécifique

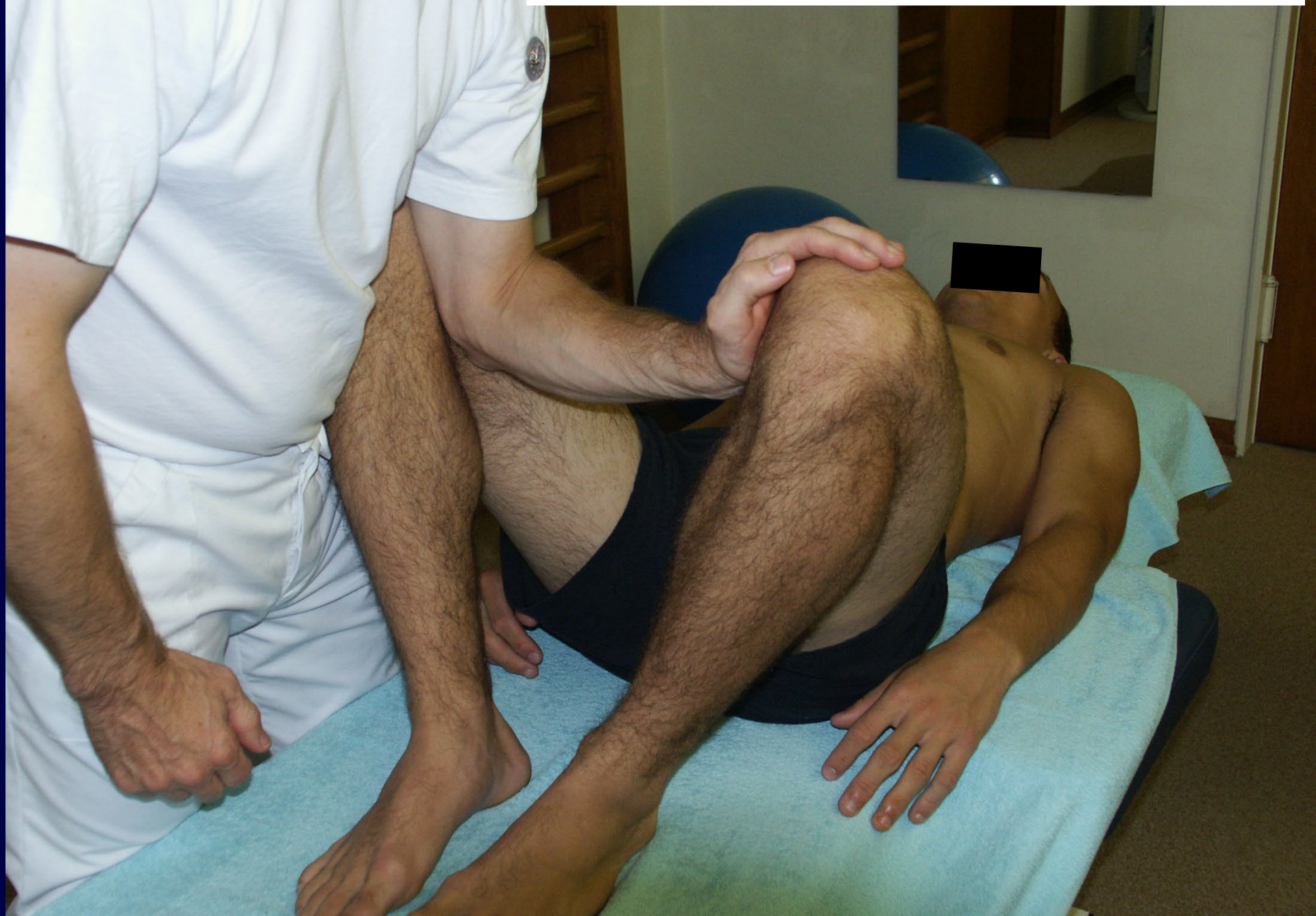

Préparation ligamentaire sacro-iliaque

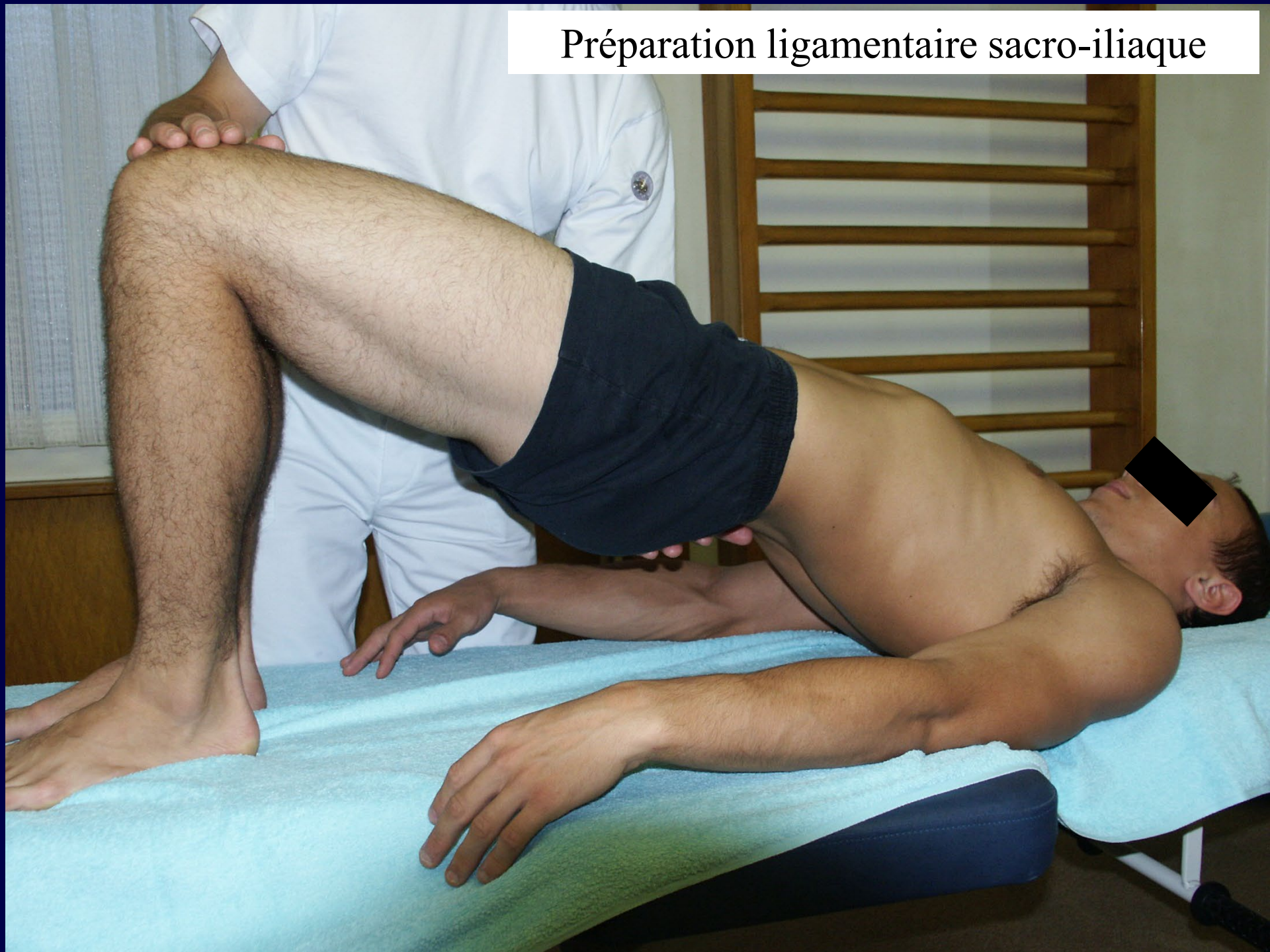Préparation ligamentaire sacro-iliaque



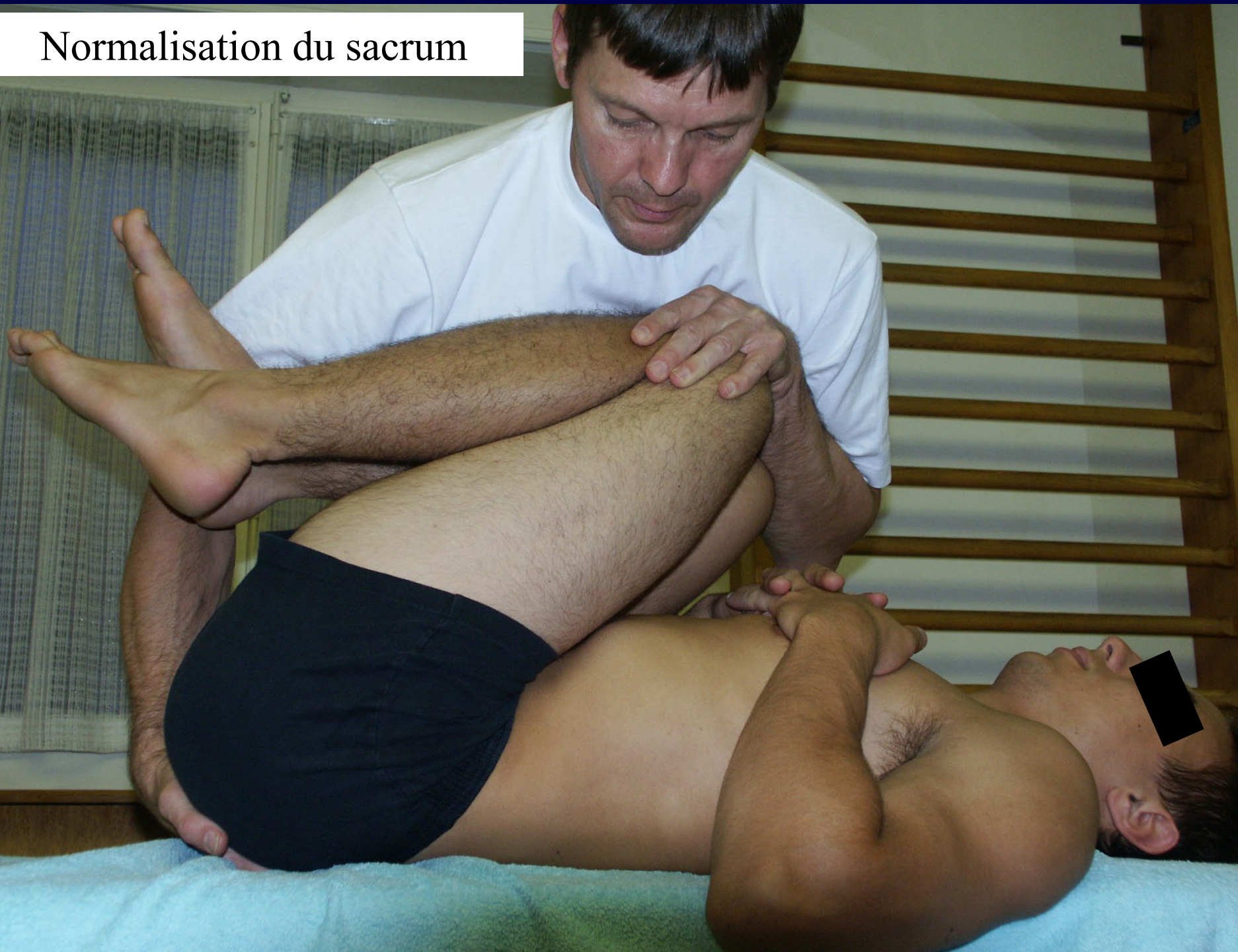Préparation ligamentaire sacro-iliaque



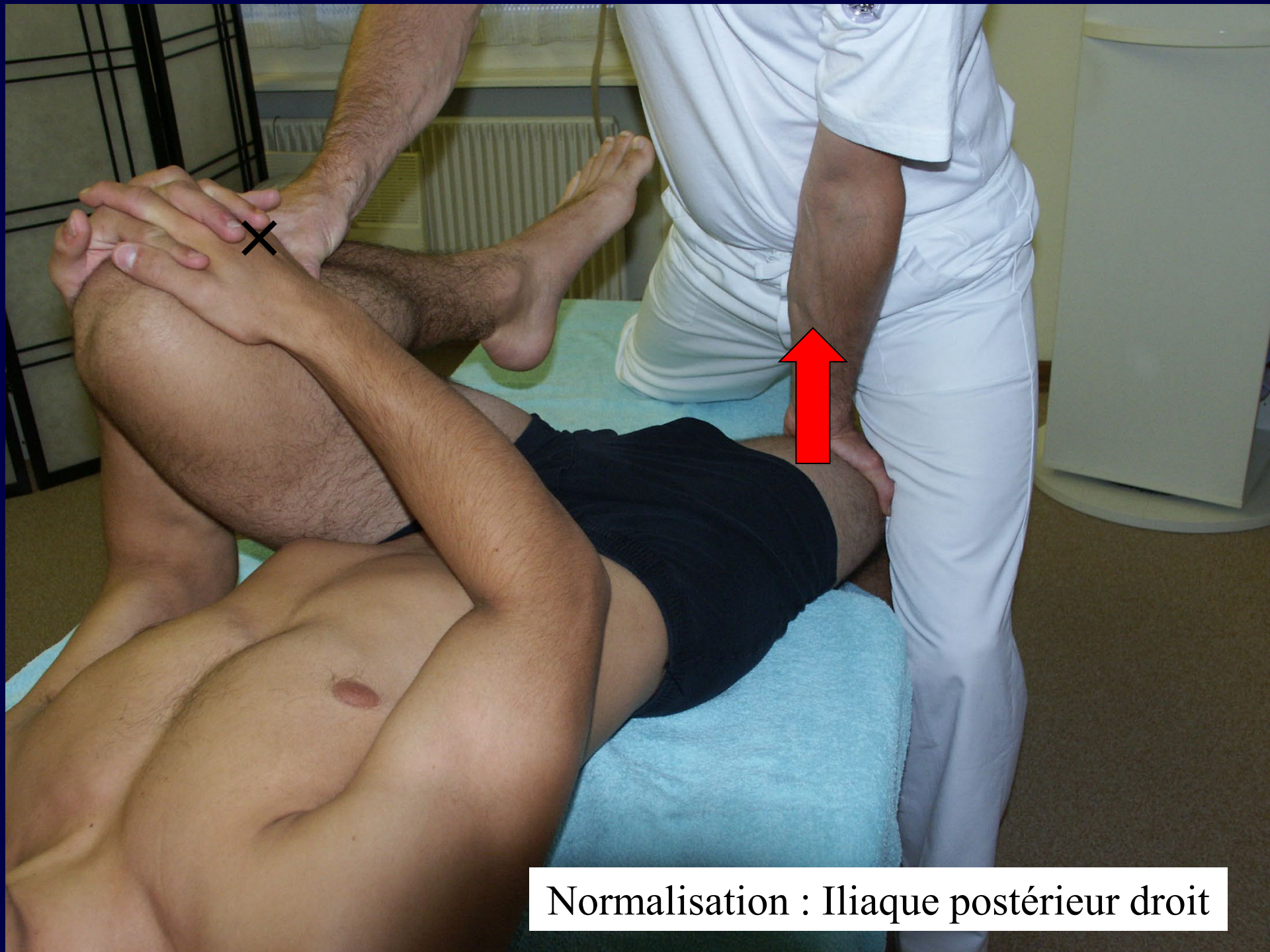Préparation ligamentaire sacro-iliaque



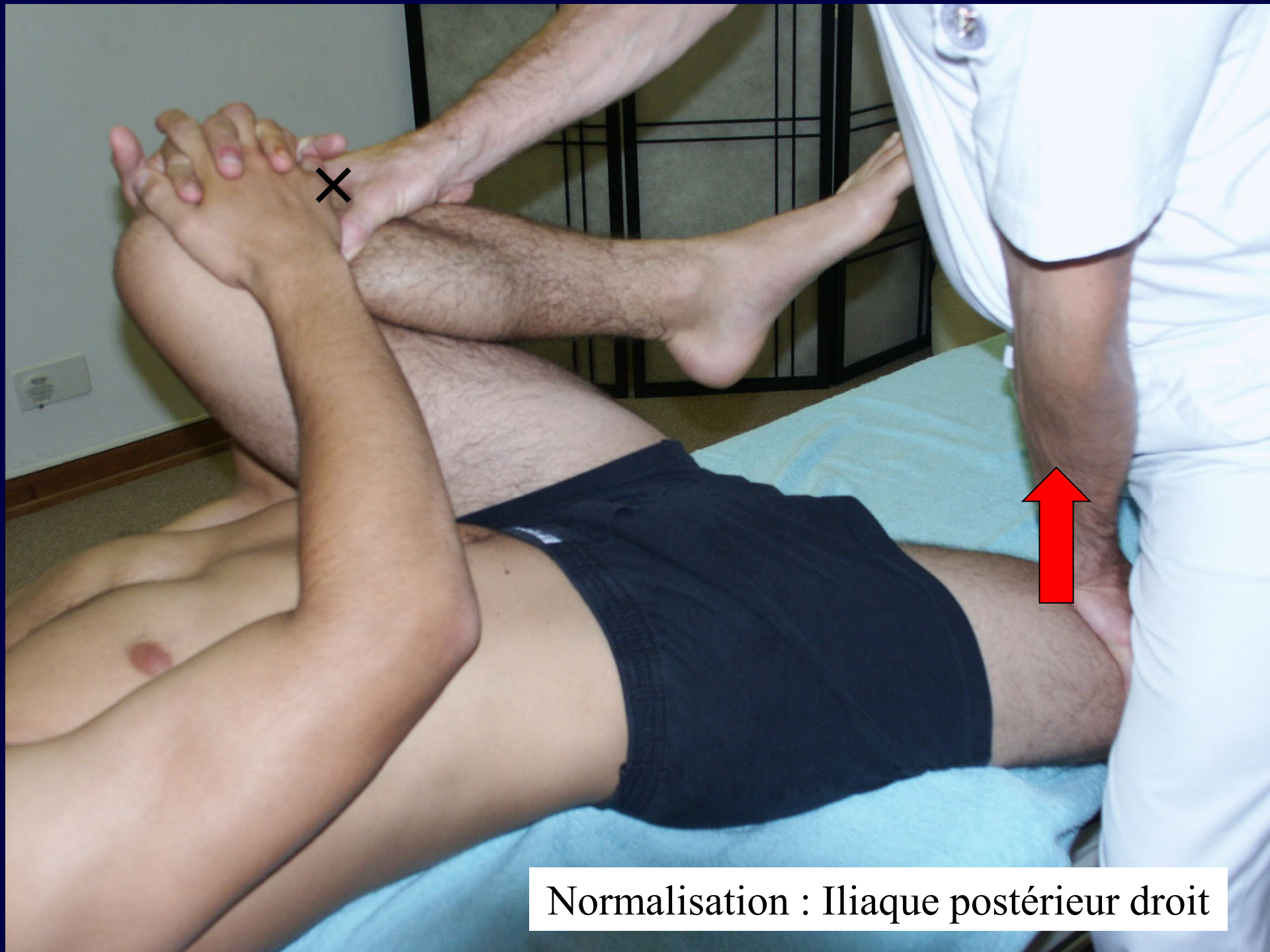Normalisation du sacrum



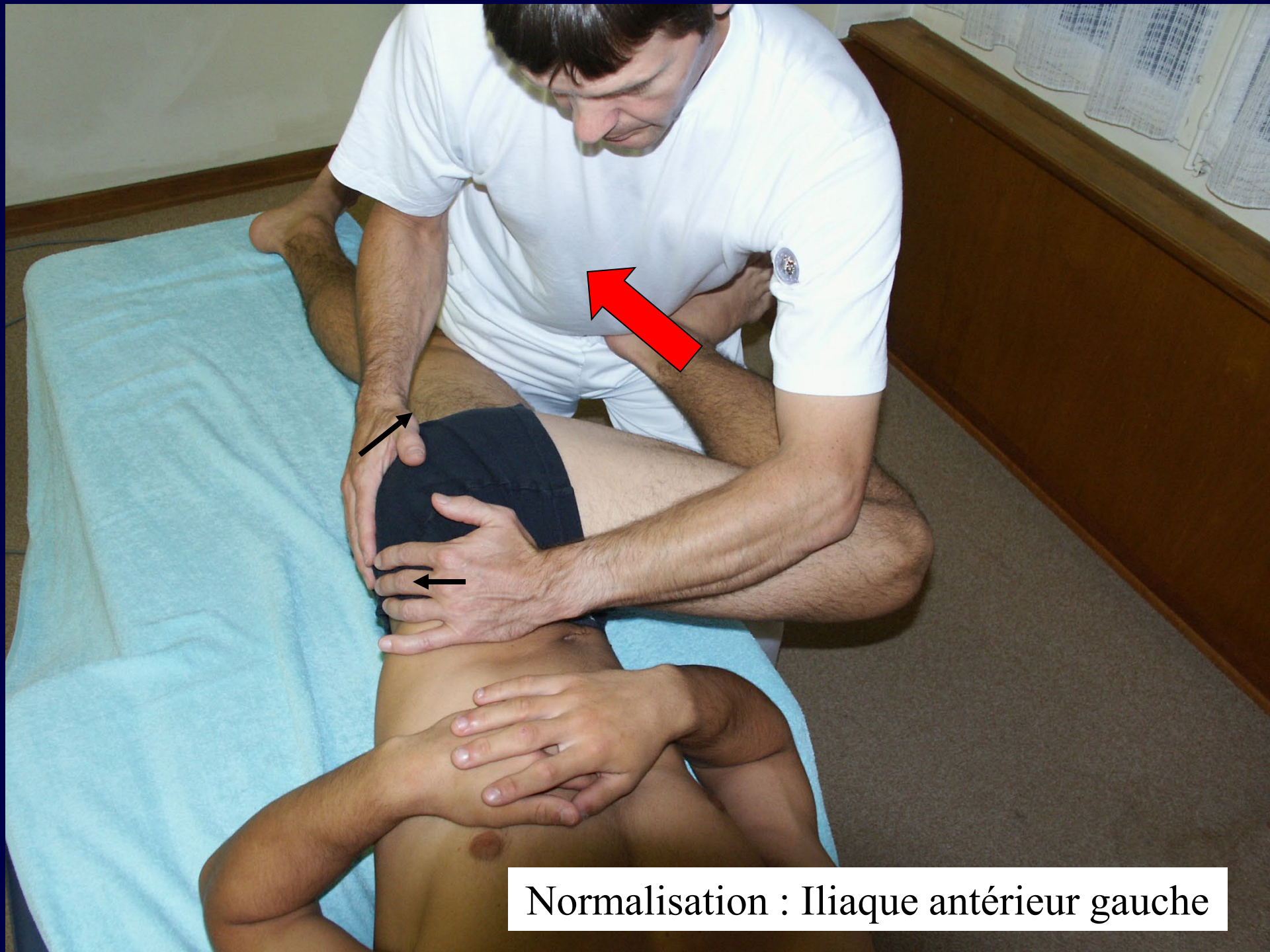Mobilisation Iliaque



Normalisation : Iliaque postérieur droit

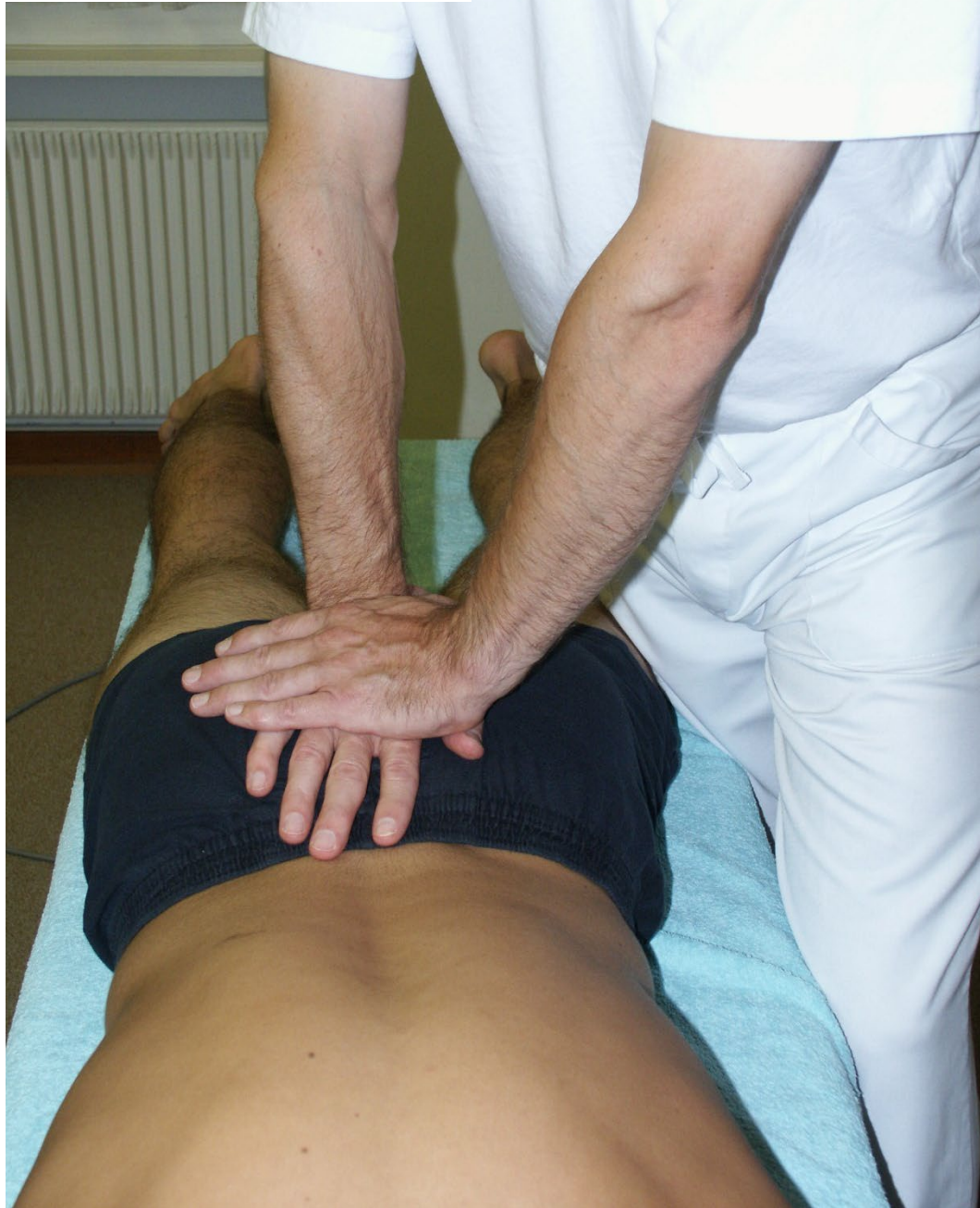

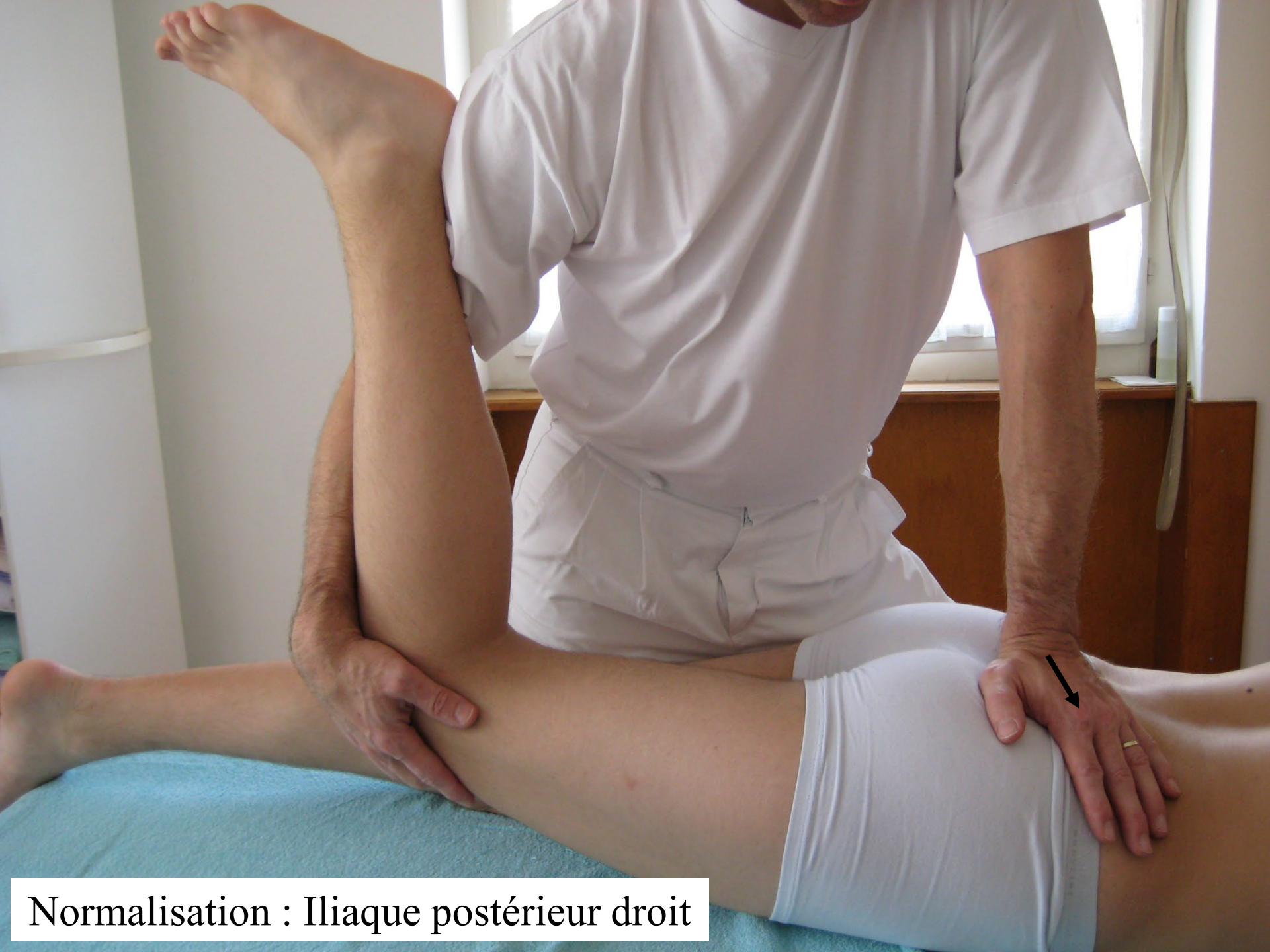Normalisation : Iliaque postérieur droit



Normalisation : Iliaque antérieur gauche

Normalisation du sacrum



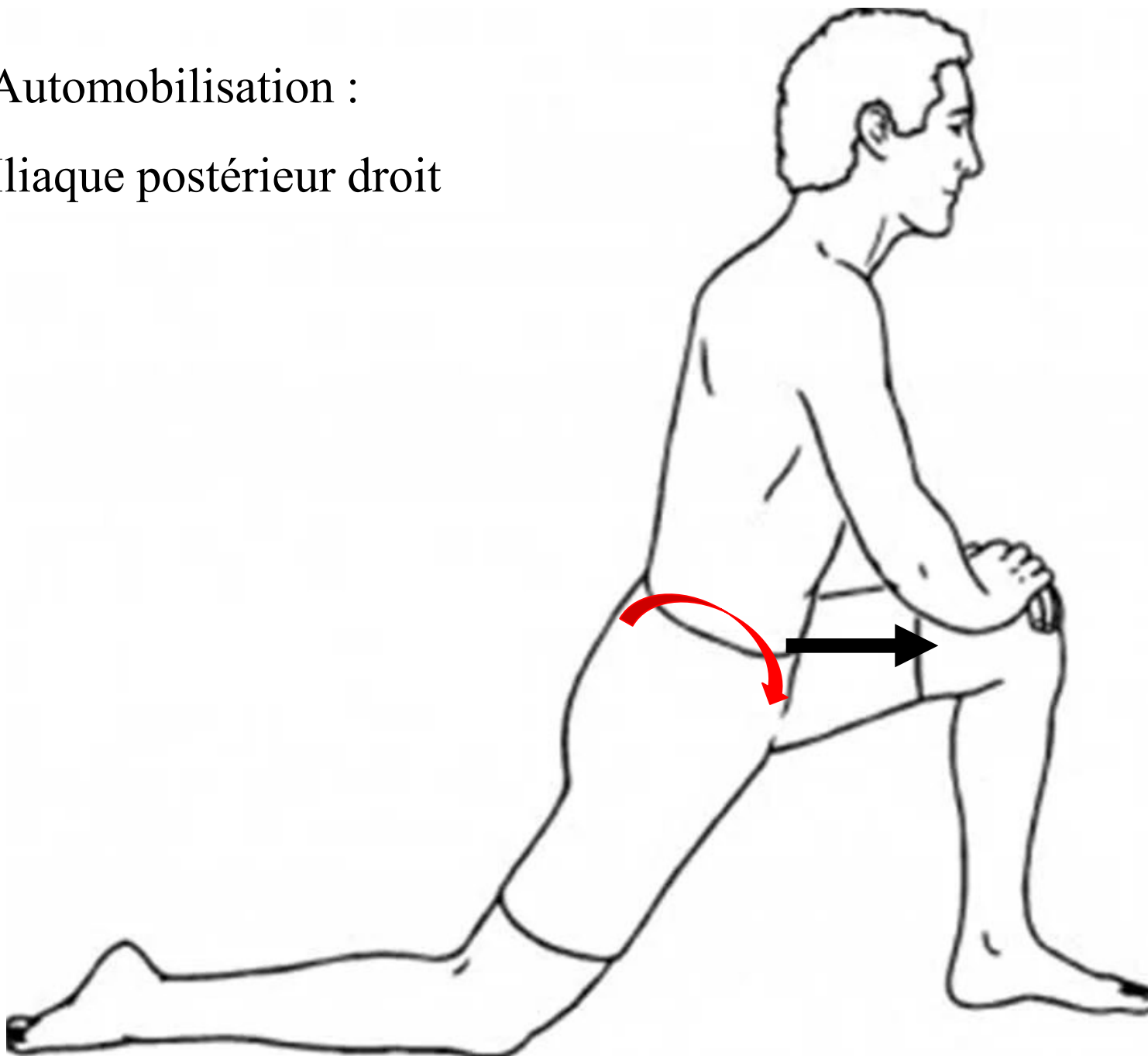


Normalisation : Iliaque postérieur droit

Auto-mobilisations Iliaque

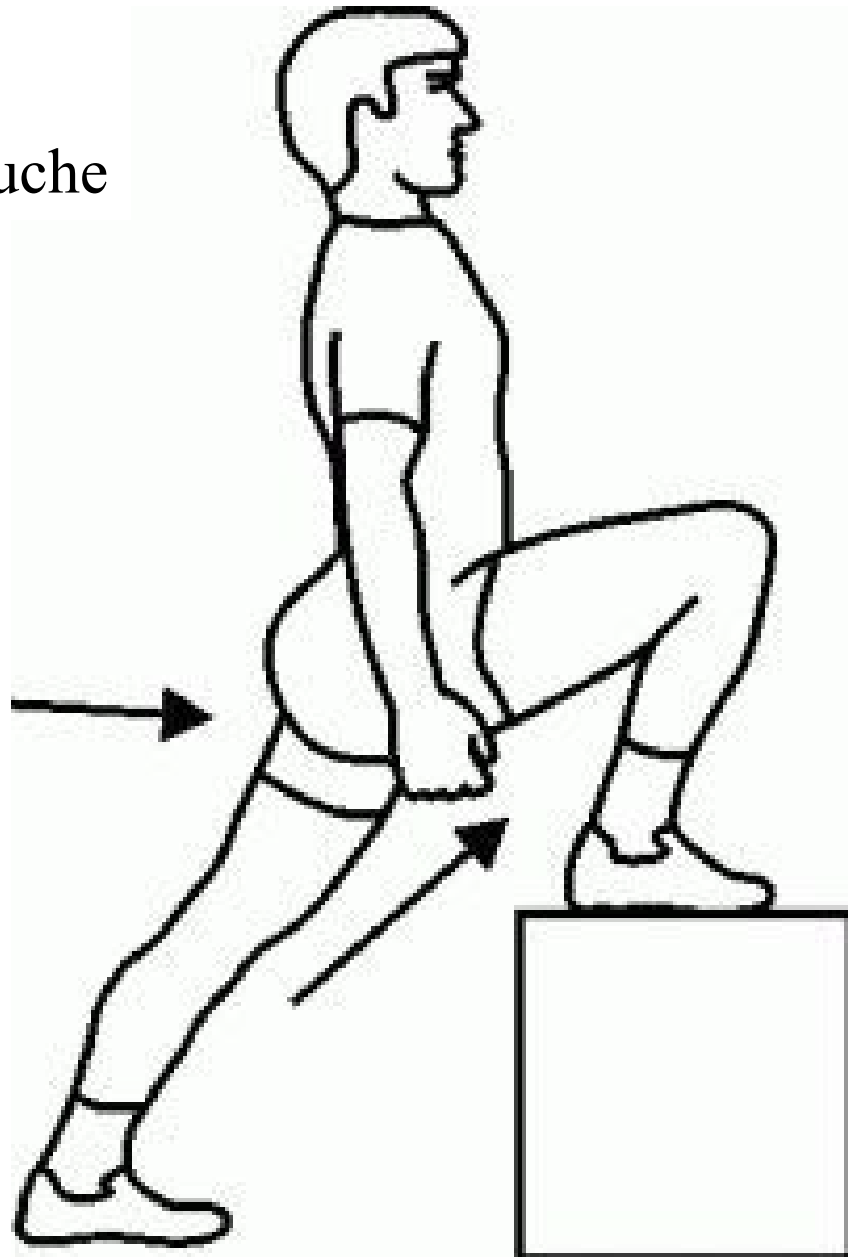
Automobilisation :

Iliaque postérieur droit



Automobilisation :

Iliaque postérieur gauche



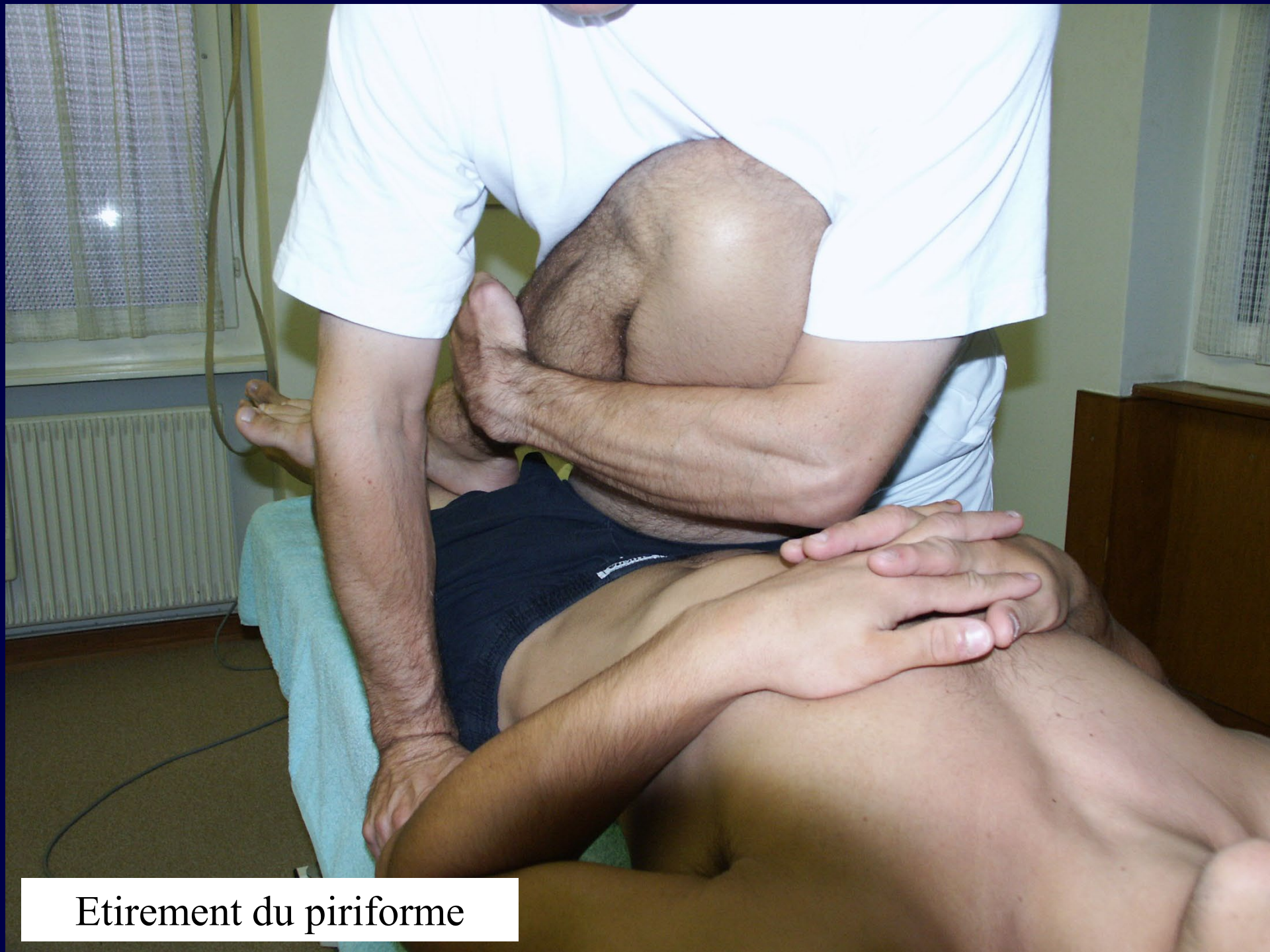Automobilisation :
Iliaque postérieur droit



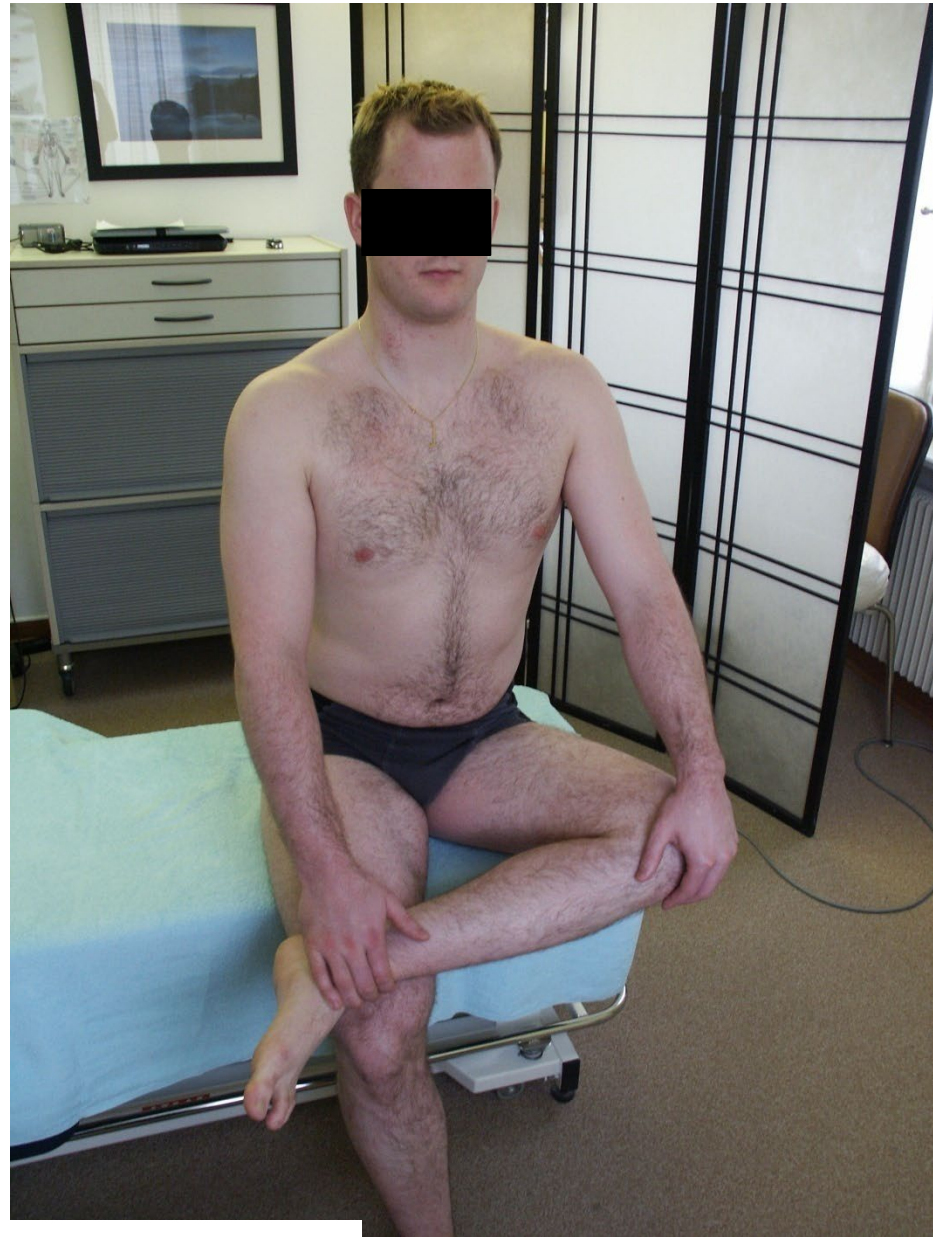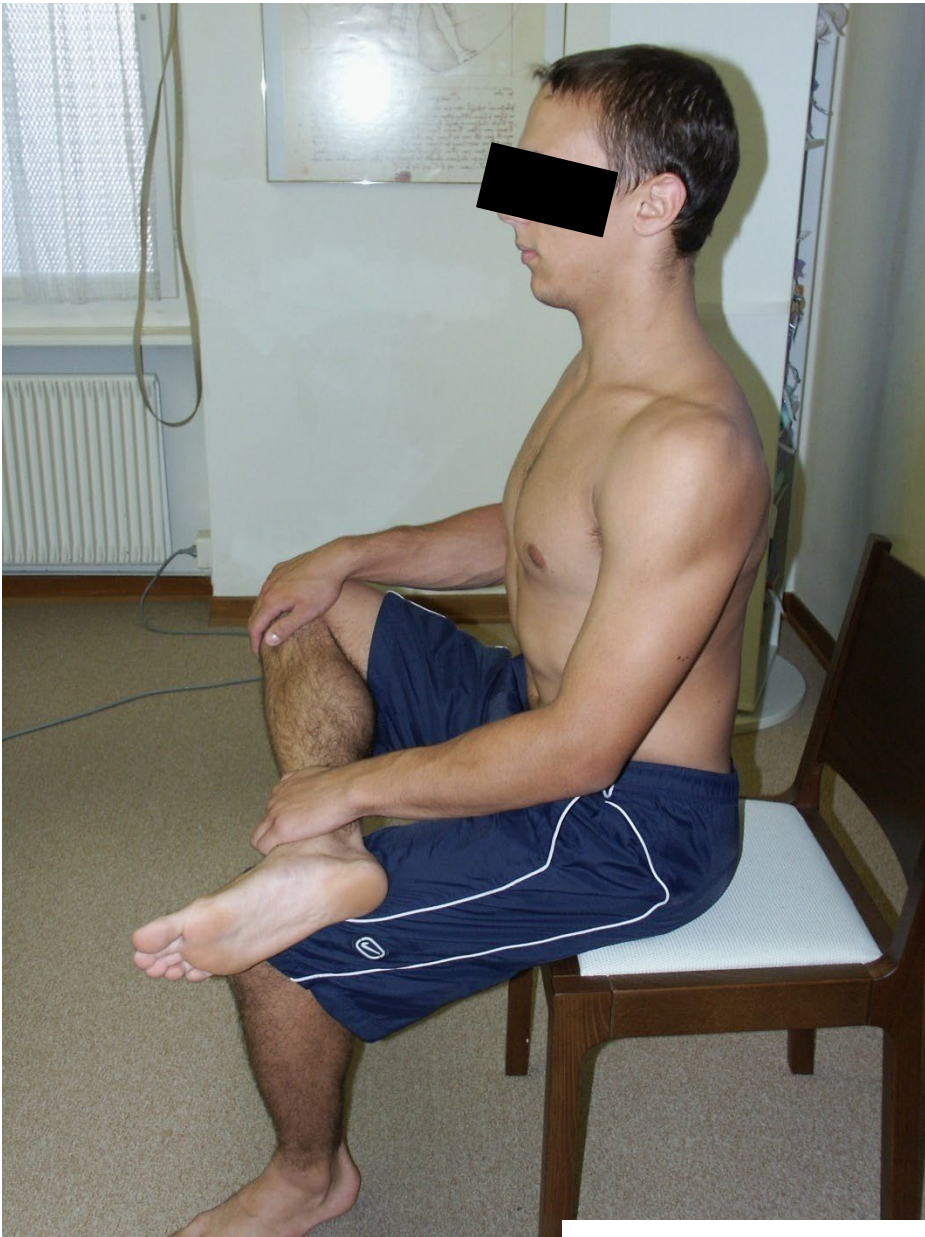Automobilisation :
Iliaque antérieur droit



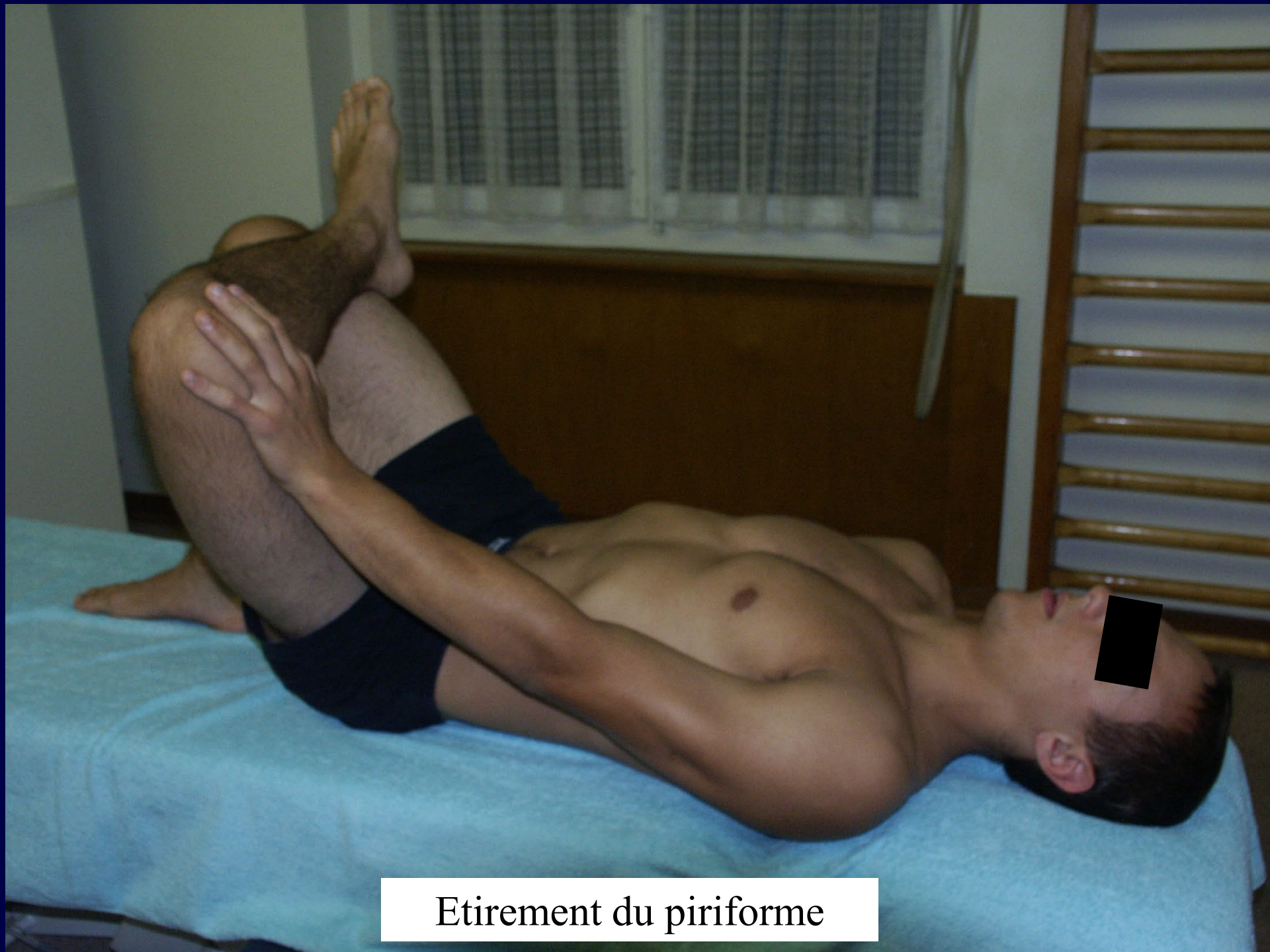Etirement du piriforme



Etirement du piriforme

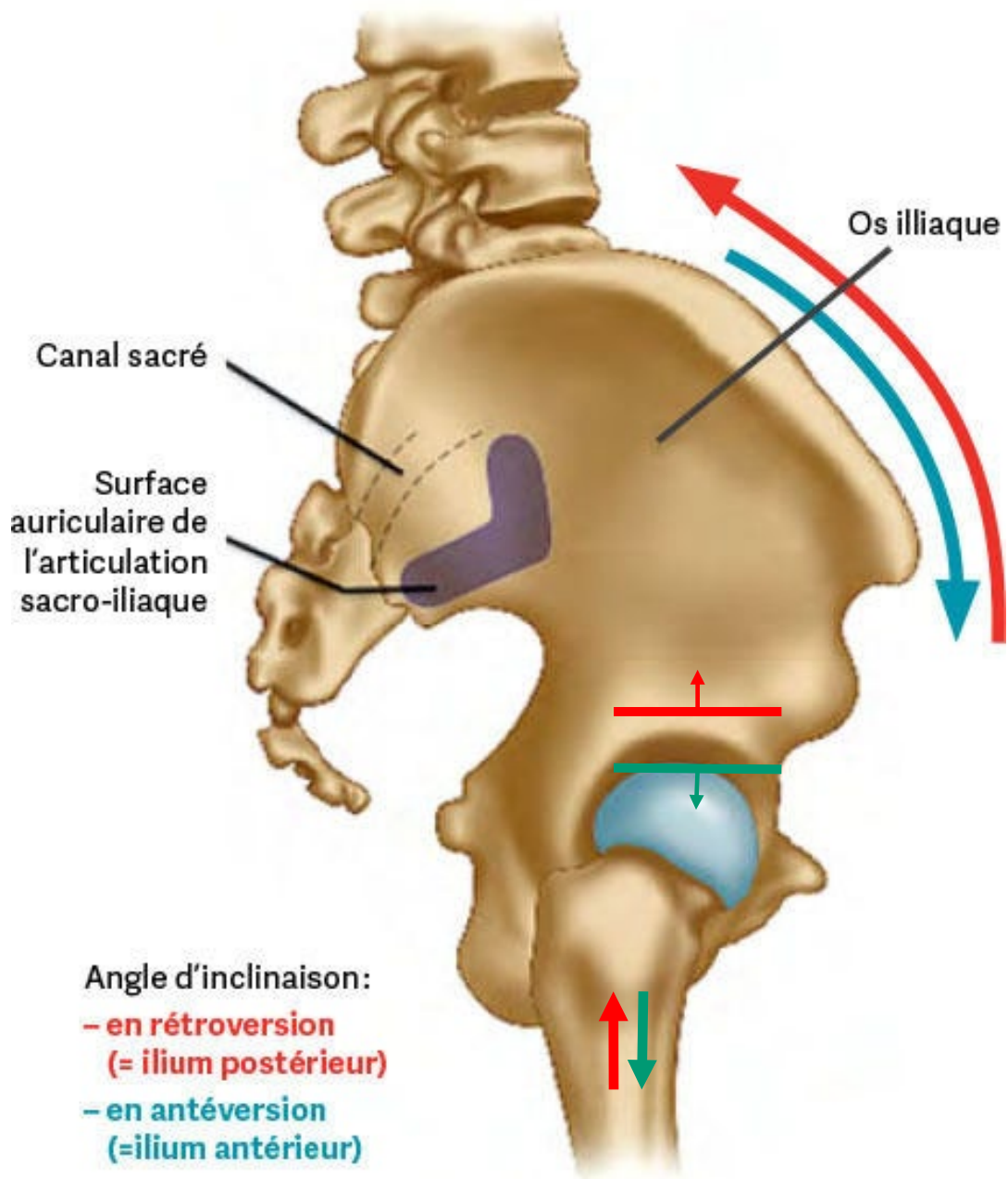


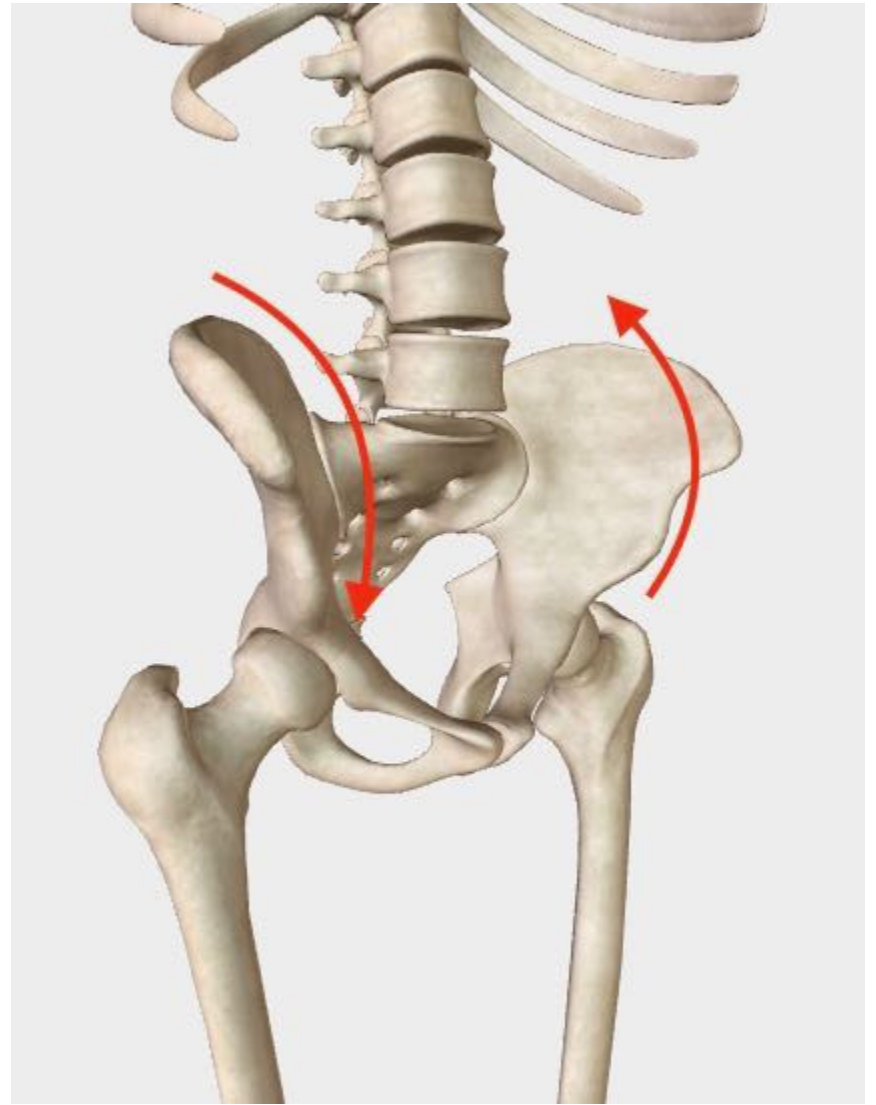
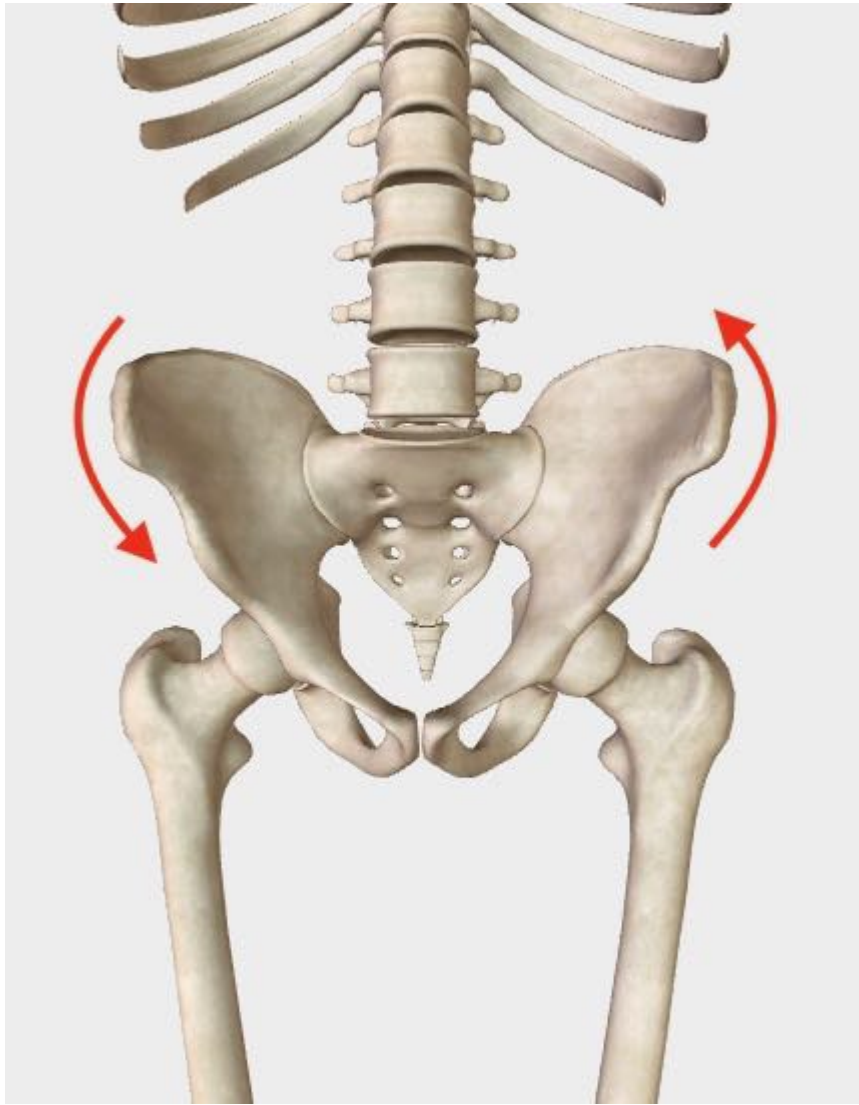
Etirement du piriforme

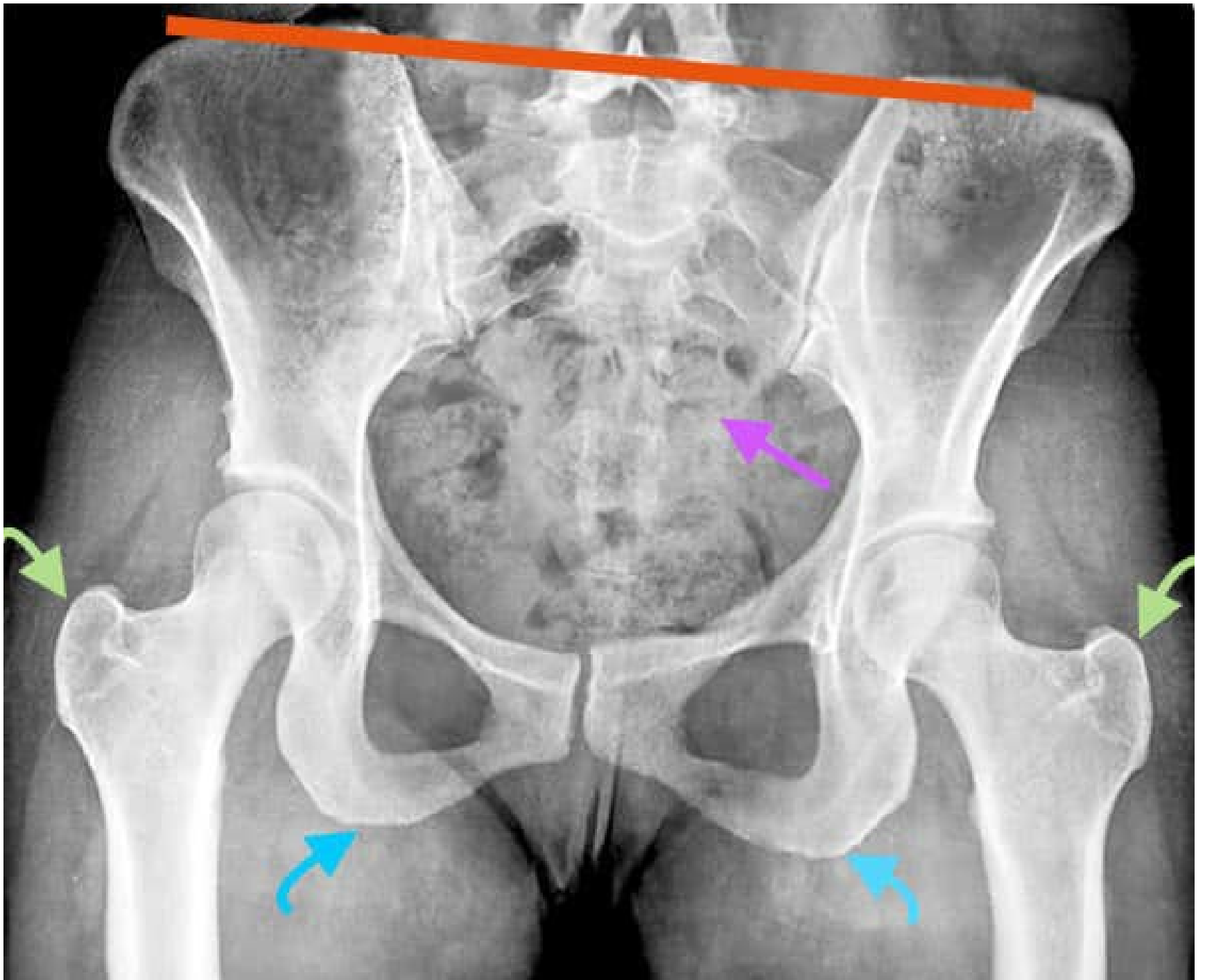


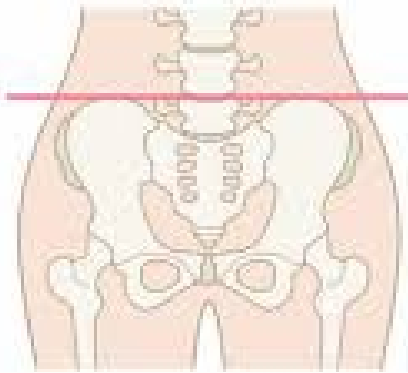
Etirement du piriforme

DYSFONCTIONS
ILIAQUE
ASYMPTOMATIQUES

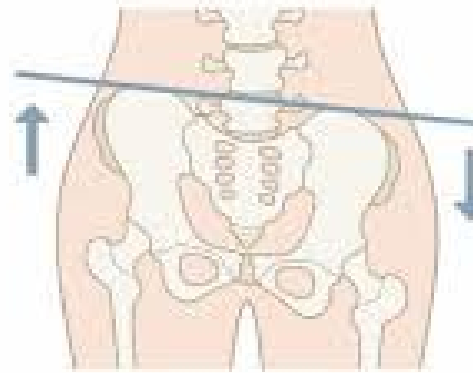




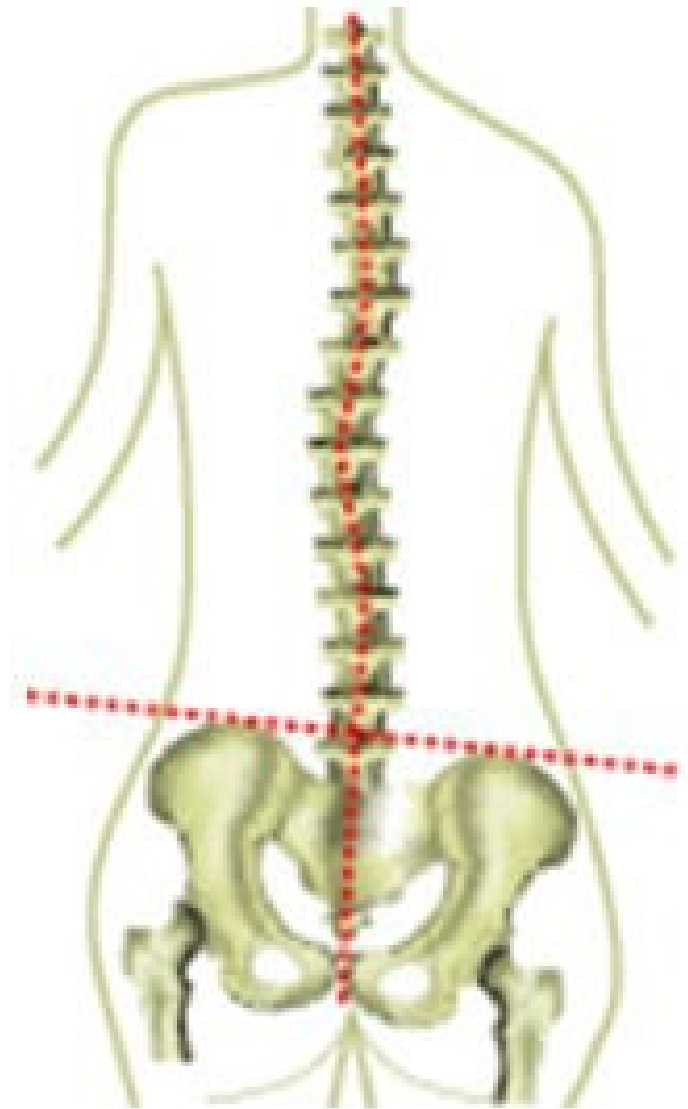




Bassin équilibré



Bascule de bassin



Mobilisation lombaire non spécifique

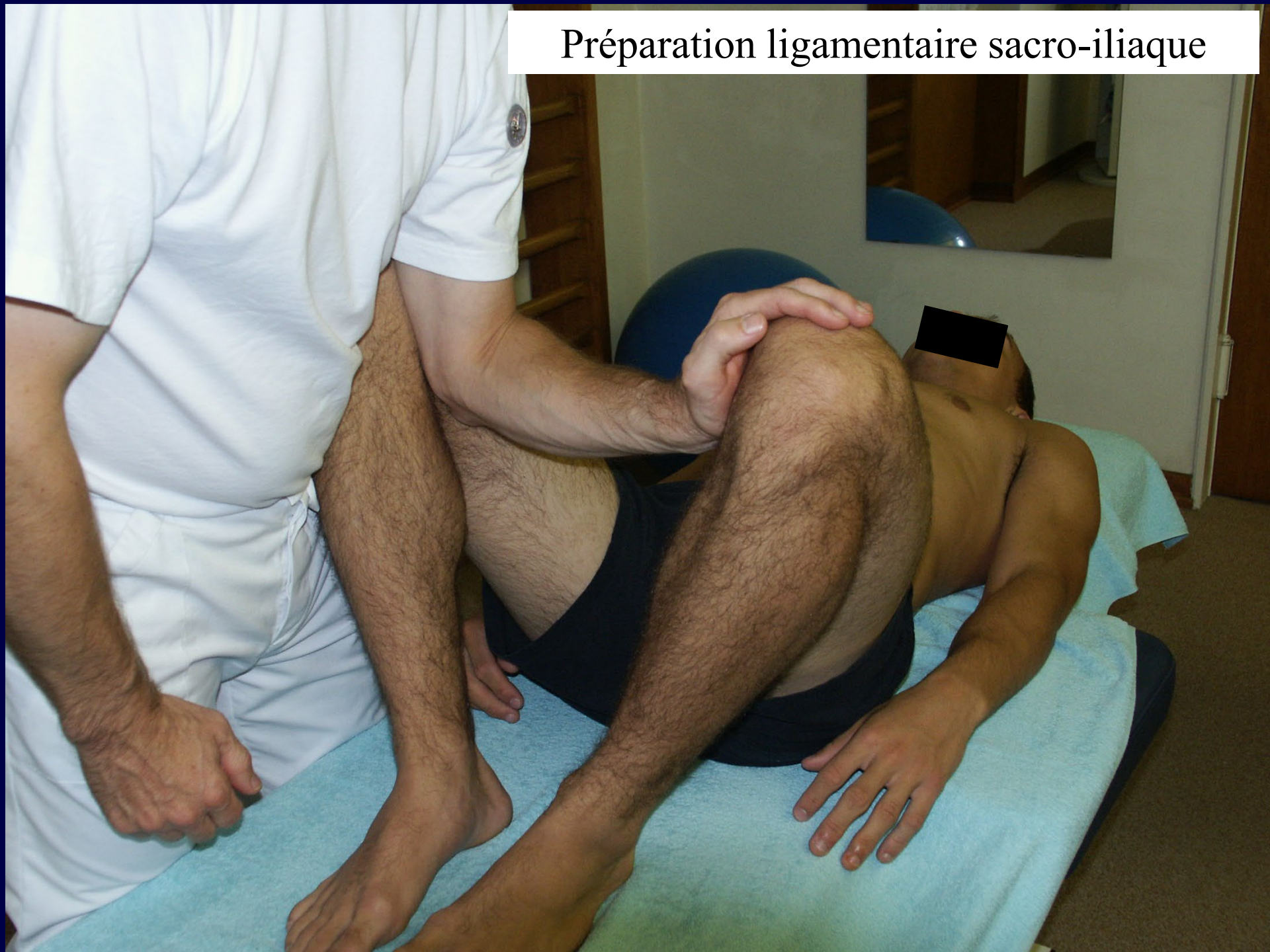

Préparation ligamentaire sacro-iliaque

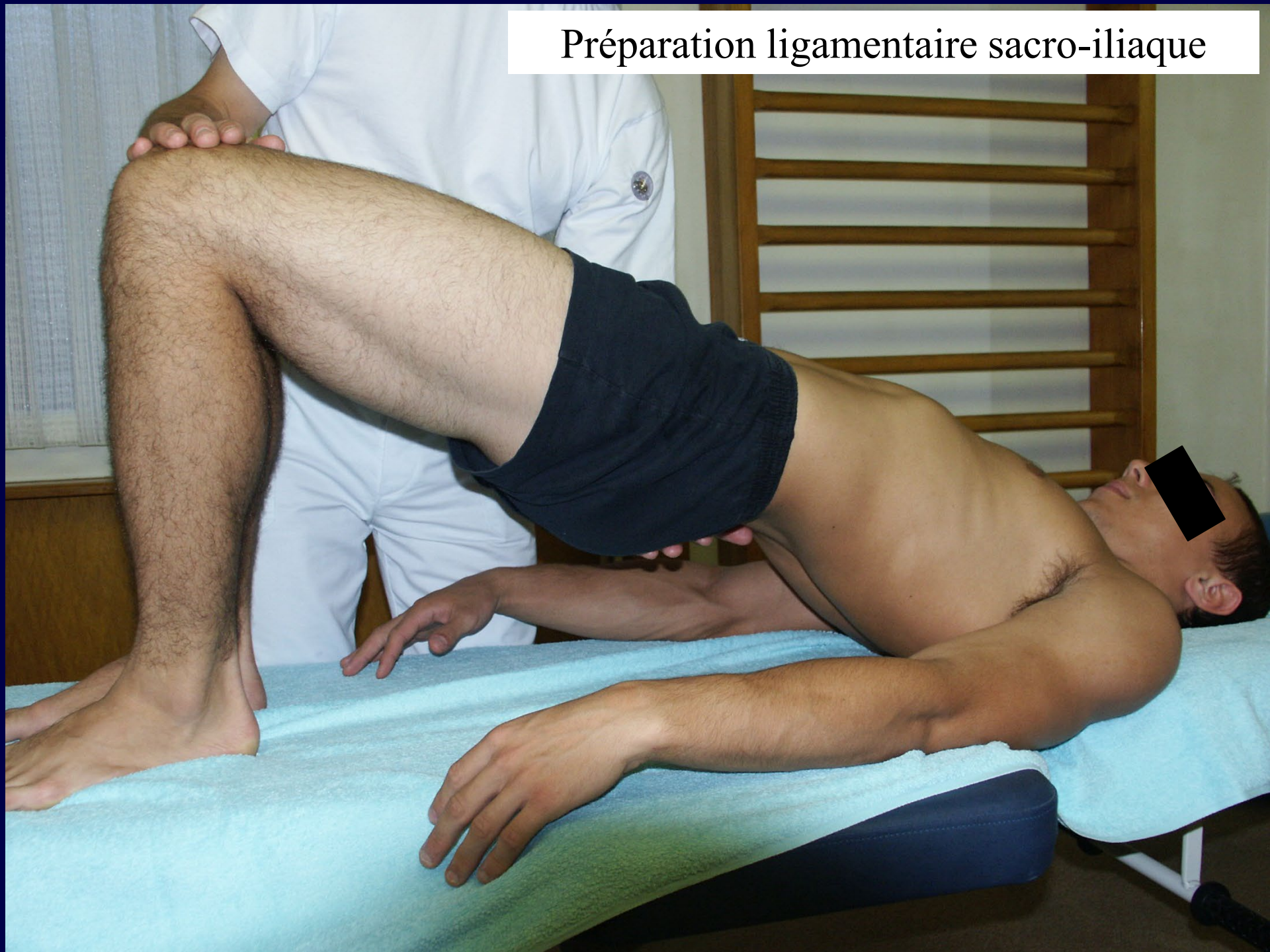Préparation ligamentaire sacro-iliaque



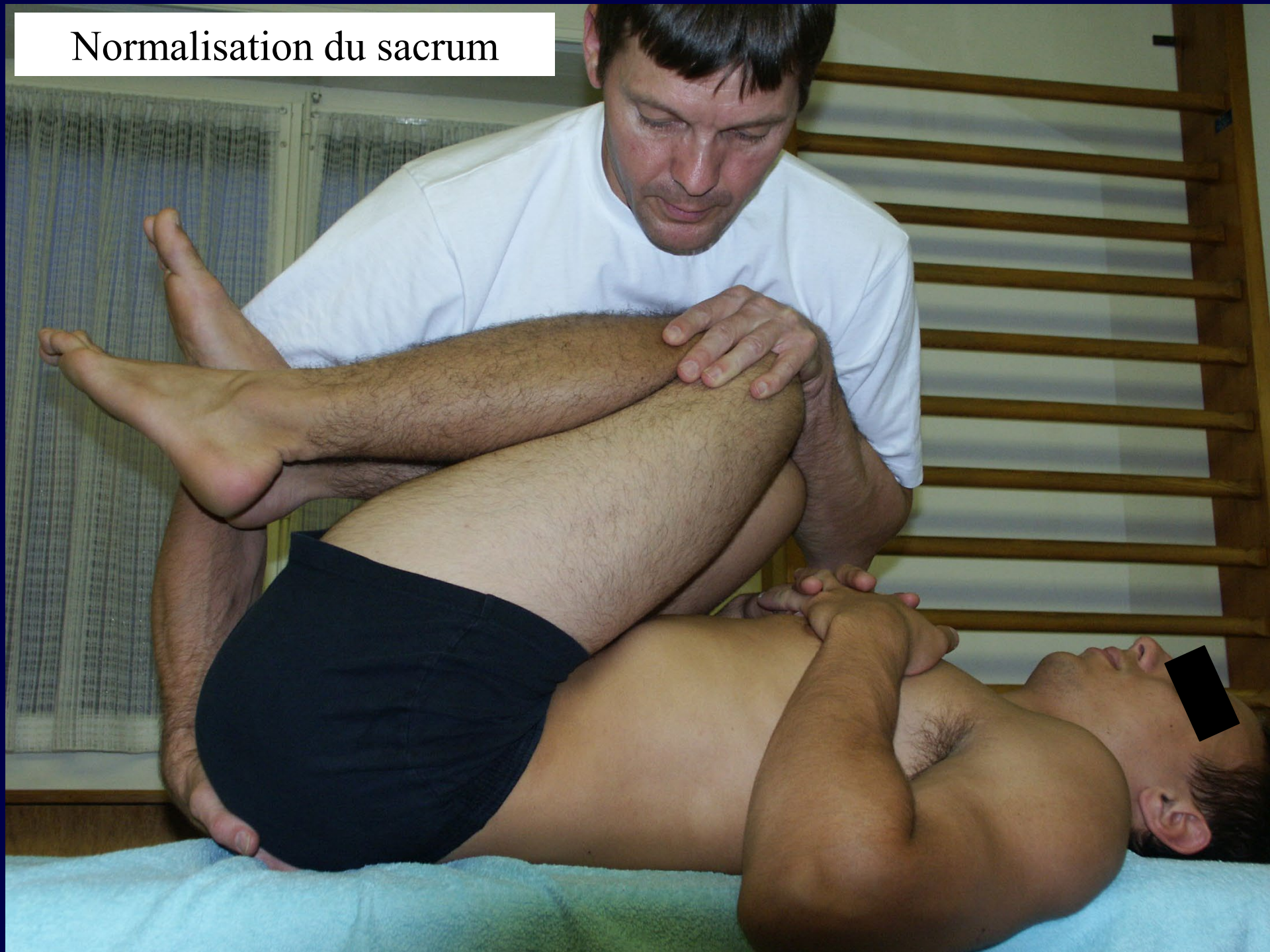Préparation ligamentaire sacro-iliaque



Préparation ligamentaire sacro-iliaque

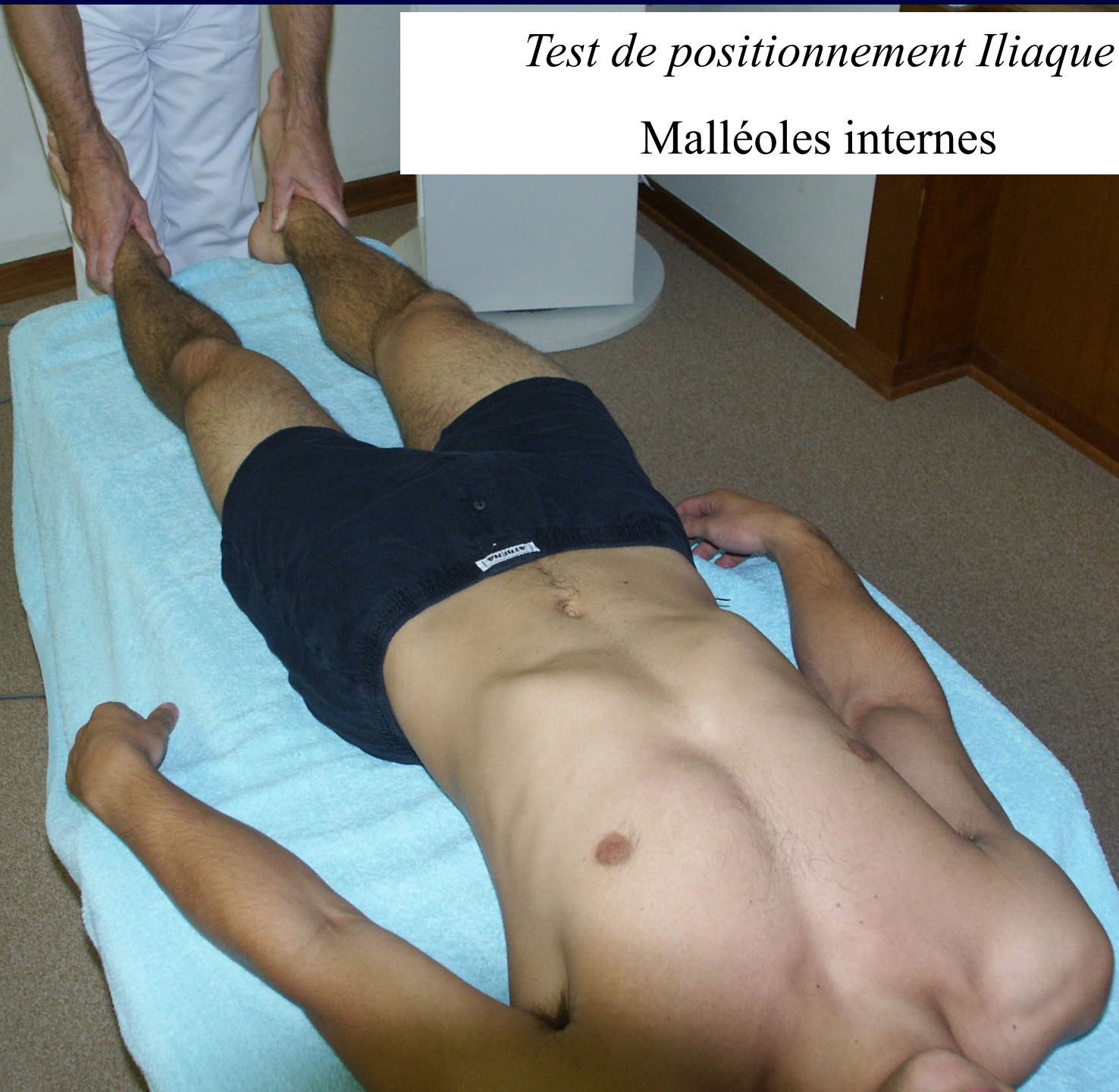

Normalisation du sacrum



Test de positionnement Iliaque

Malléoles internes





Test de positionnement Iliaque

Crêtes Iliques



Test de positionnement Iliaque

EIAS

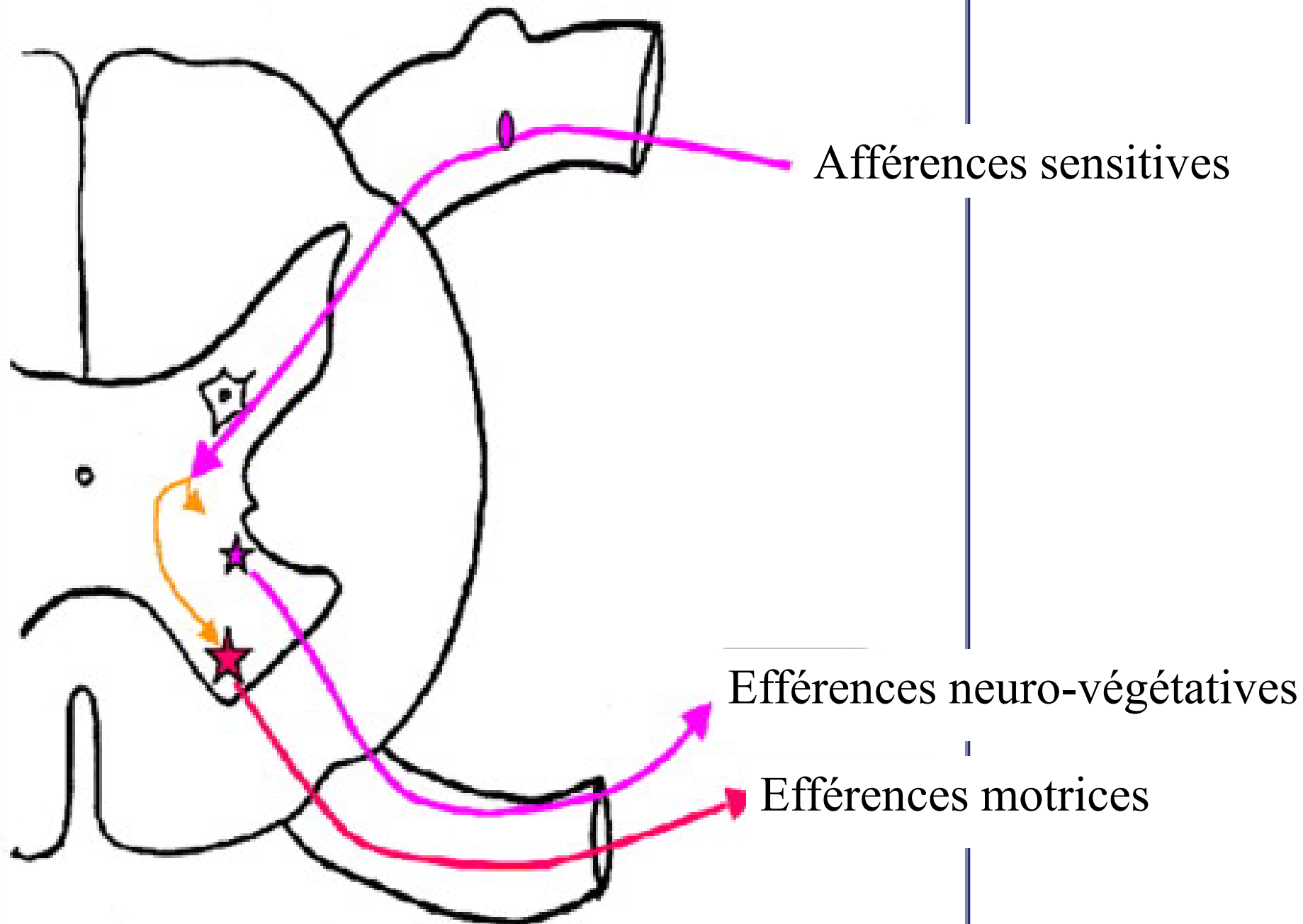
Test de positionnement Iliaque

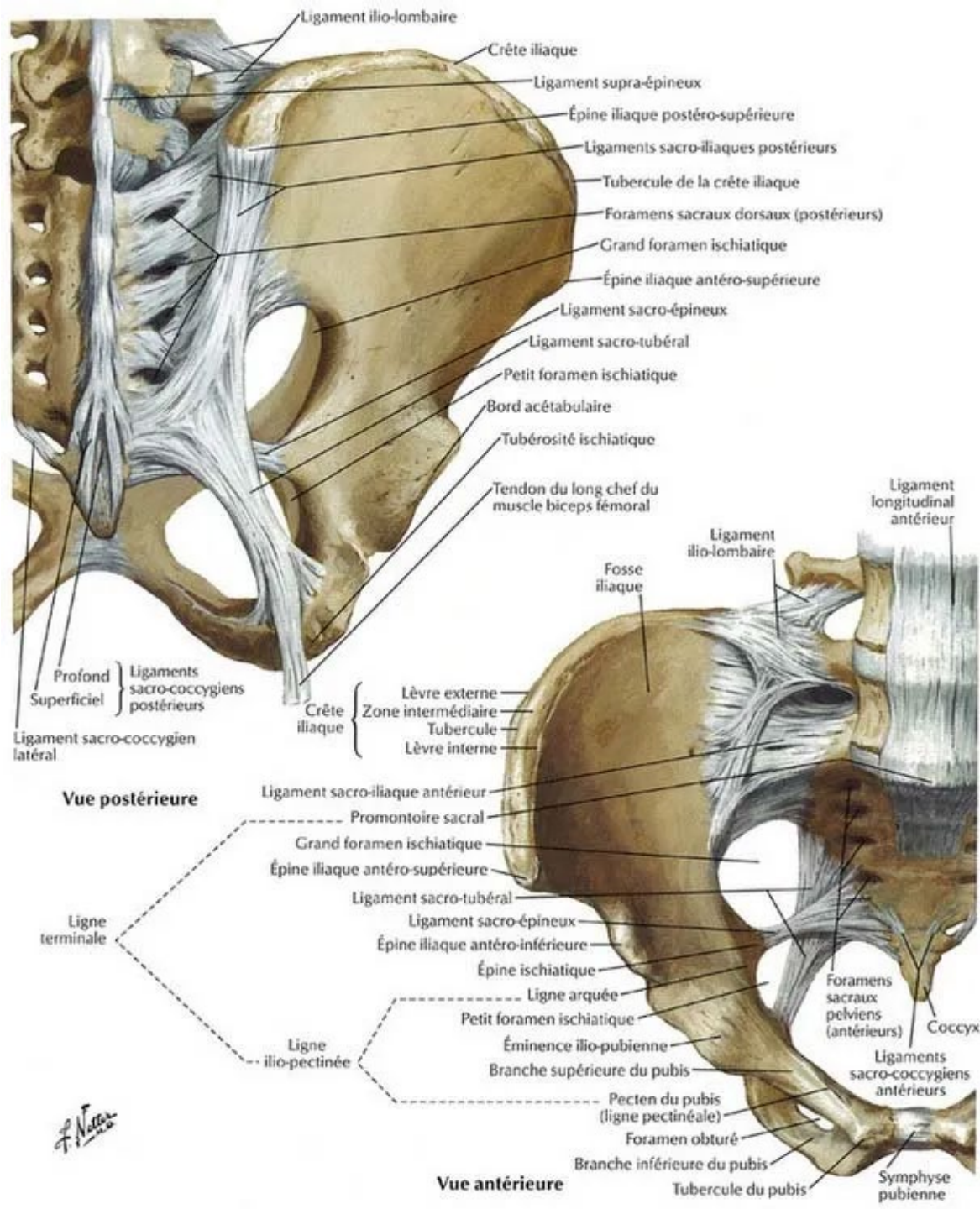
Symphyse pubienne



Causes fréquentes de la dysfonction Iliaque

- Effort en torsion (unique ou répétitif)
- Diminution de la mobilité Lombo-sacrée et thoracique.
- Compensation d'un problème de MI



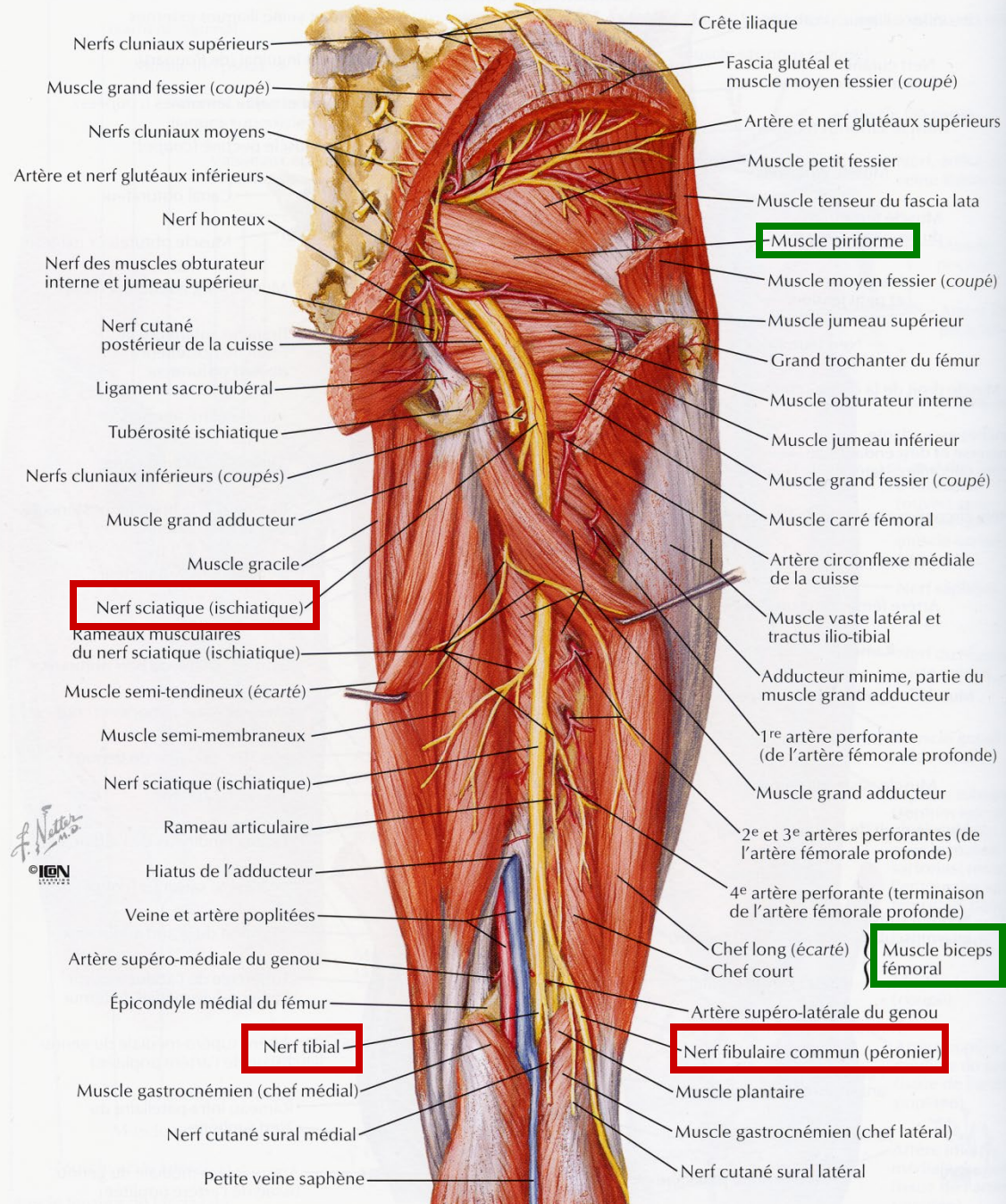


Conséquences possibles de la dysfonction Iliaque

- **Sur sollicitation Lombo-sacrée**
 - => Déstabilisation des troubles de la statiques ou dégénératifs lombo-sacrés (arthrose, discopathies, spondylo-listhésis, ...)
- **Contractures musculaires**
 - **Pyriforme** => Sciatalgies

NERF SCIATIQUE

Dissection profonde

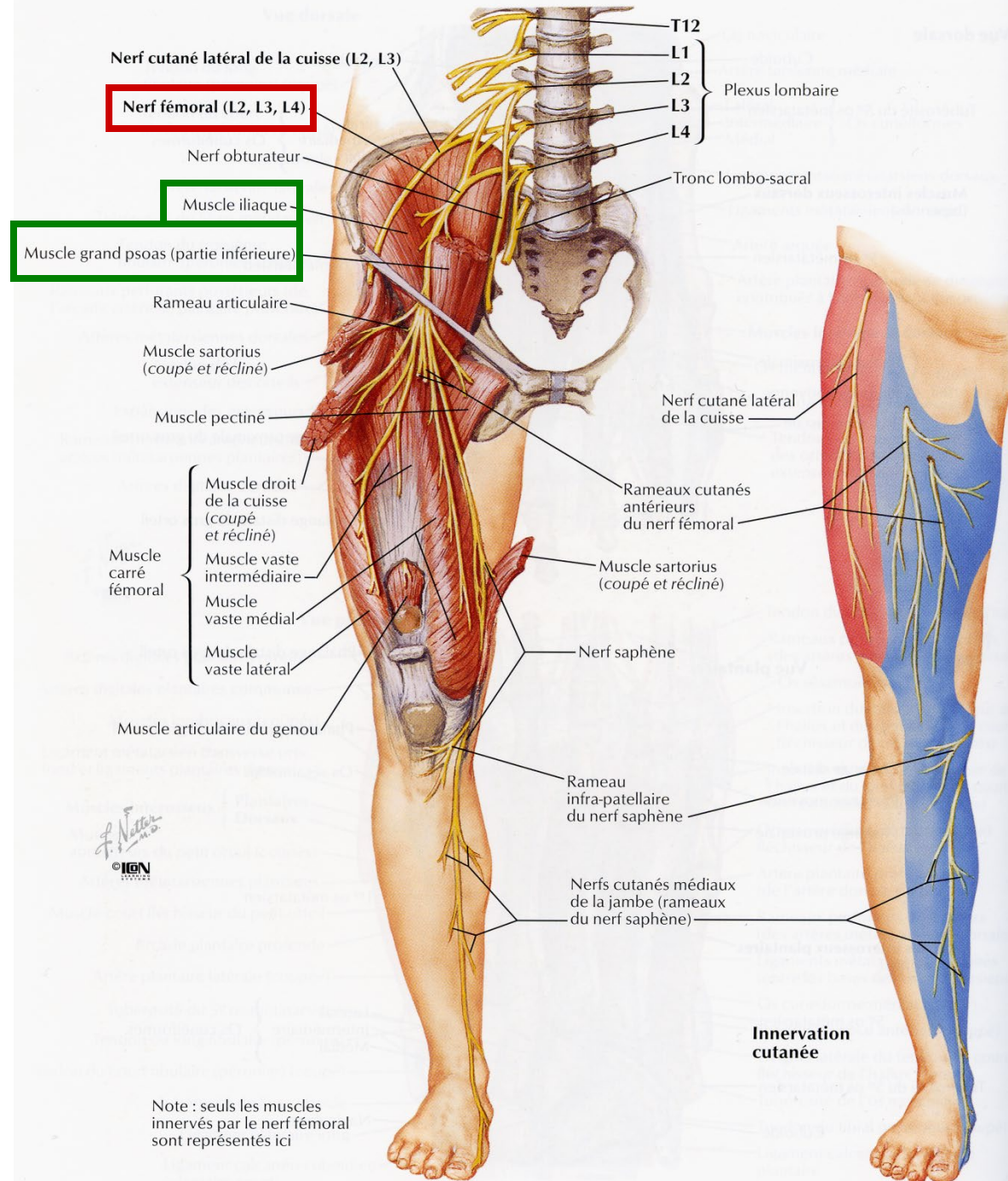


Conséquences possibles de la dysfonction Iliaque

- **Sur sollicitation Lombo-sacrée**
 - => Déstabilisation des troubles de la statiques ou dégénératifs lombo-sacrés (arthrose, discopathies, spondylo-listhésis, ...)

- **Contractures musculaires**
 - Pyriforme => Sciatalgies
 - **Psoas-Iliaque** => Cruralgies, Coxo-Fémorale

NERF FÉMORAL

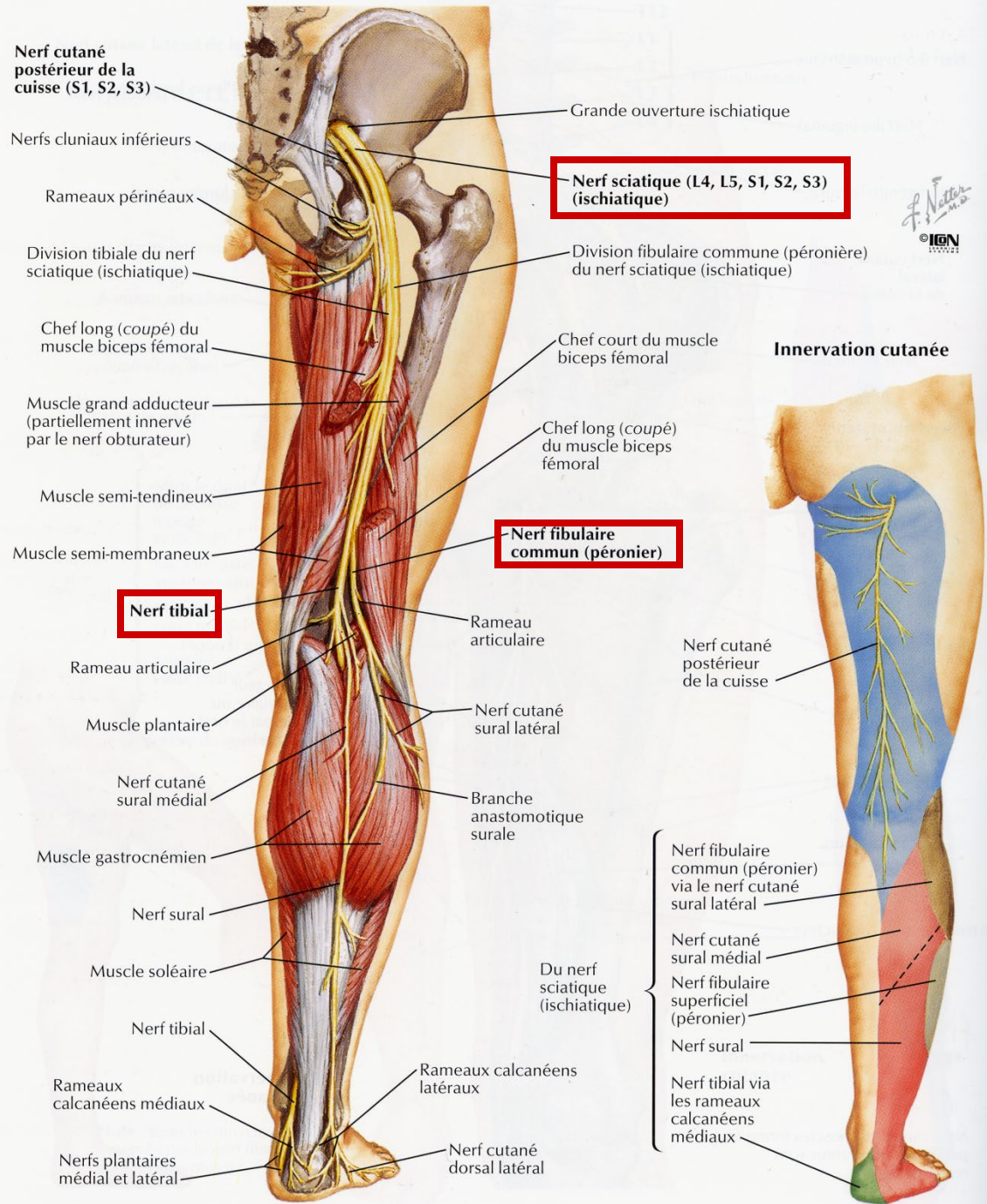


Conséquences possibles de la dysfonction Iliaque

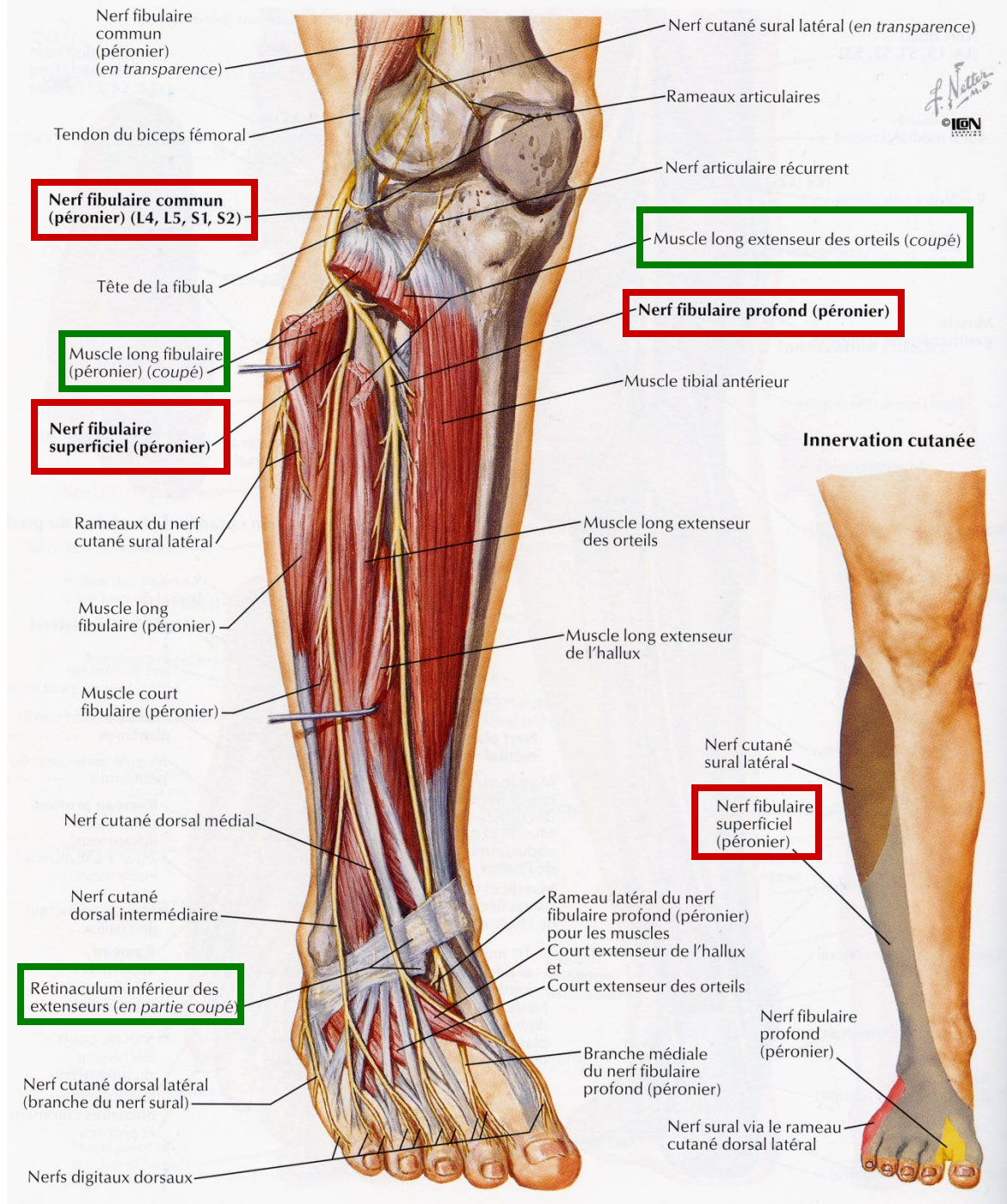
- **Sur sollicitation Lombo-sacrée**
 - => Déstabilisation des troubles de la statiques ou dégénératifs lombo-sacrés (arthrose, discopathies, spondylo-listhésis, ...)

- **Contractures musculaires**
 - Pyriforme => Sciatalgies
 - Psoas-Iliaque => Cruralgies, Coxo-Fémorale
 - **Isquio-Jambiers** => Genou, Fibula, ...

NERF SCIATIQUE



NERF FIBULAIRE



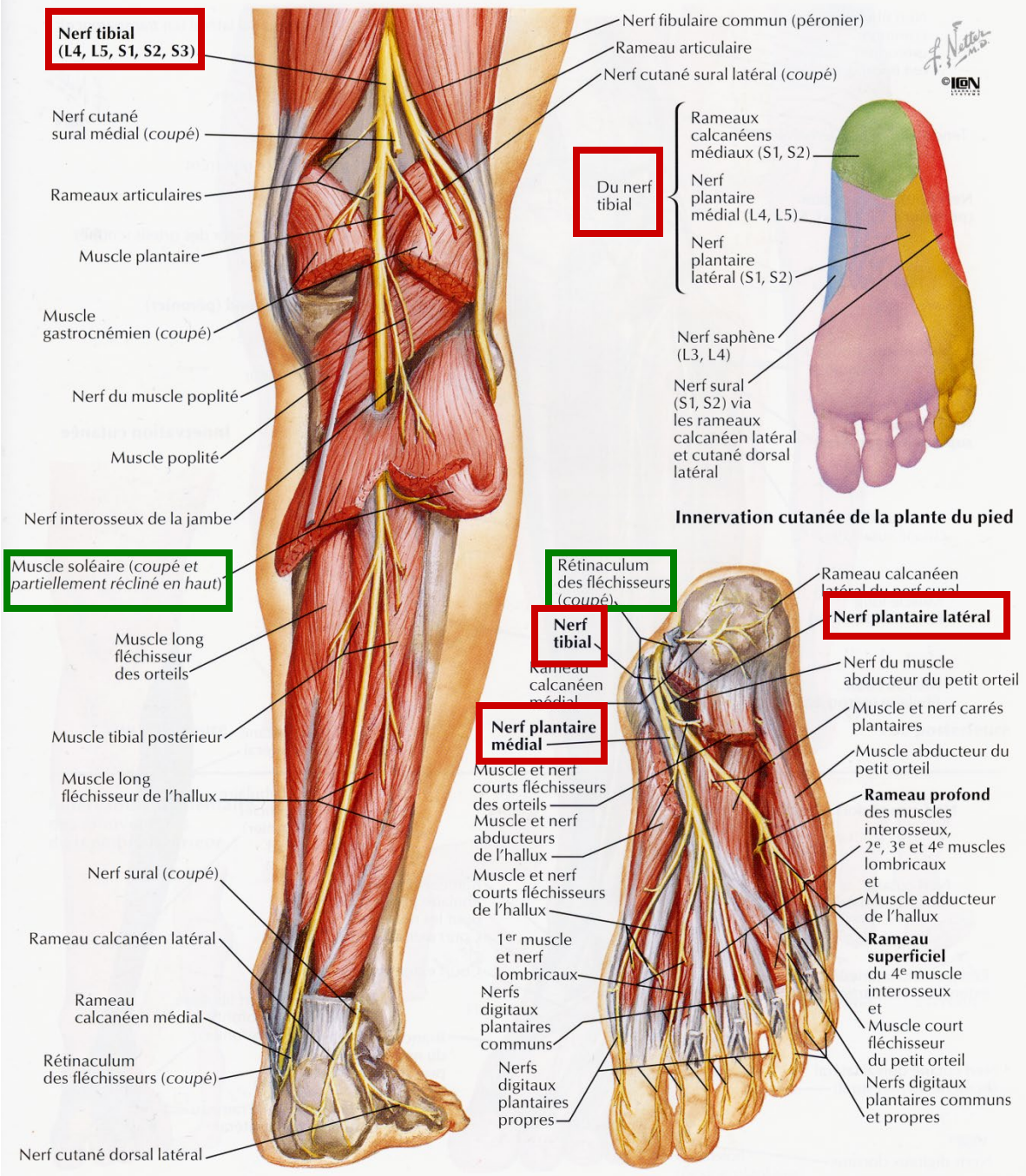
Conséquences possibles de la dysfonction Iliaque

- **Sur sollicitation Lombo-sacrée**
 - => Déstabilisation des troubles de la statiques ou dégénératifs lombo-sacrés (arthrose, discopathies, spondylo-listhésis, ...)

- **Contractures musculaires**
 - Pyriforme => Sciatalgies
 - Psoas-Iliaque => Cruralgies, Coxo-Fémorale
 - Isquio-Jambiers => Genou, Fibula, ...
 - **Droit Antérieur** => Rotule
 - **Adducteurs** => Tendinite, Coxo-Fémorale

- **Irritation des fibres du **N. Tibial****
 - Talalgies

NERF TIBIAL



Nerf tibial (L4, L5, S1, S2, S3)

Nerf cutané sural médial (*coupé*)

Rameaux articulaires

Muscle plantaire

Muscle gastrocnémien (*coupé*)

Nerf du muscle poplité

Muscle poplité

Nerf interosseux de la jambe

Muscle soléaire (*coupé et partiellement récliné en haut*)

Muscle long fléchisseur des orteils

Muscle tibial postérieur

Muscle long fléchisseur de l'hallux

Nerf sural (*coupé*)

Rameau calcanéen latéral

Rameau calcanéen médial

Rétinaculum des fléchisseurs (*coupé*)

Nerf cutané dorsal latéral

Nerf fibulaire commun (péronier)

Rameau artulaire

Nerf cutané sural latéral (*coupé*)

Du nerf tibial

Rameaux calcanéens médiaux (S1, S2)

Nerf plantaire médial (L4, L5)

Nerf plantaire latéral (S1, S2)

Nerf saphène (L3, L4)

Nerf sural (S1, S2) via les rameaux calcanéen latéral et cutané dorsal latéral

Innervation cutanée de la plante du pied

Rétinaculum des fléchisseurs (*coupé*)

Nerf tibial

Nerf plantaire médial

Muscle et nerf courts fléchisseurs des orteils

Muscle et nerf abducteurs de l'hallux

Muscle et nerf courts fléchisseurs de l'hallux

1^{er} muscle et nerf lombricaux

Nerfs digitaux plantaires communs

Nerfs digitaux plantaires propres

Rameau calcanéen latéral du nerf sural

Nerf plantaire latéral

Nerf du muscle abducteur du petit orteil

Muscle et nerf carrés plantaires

Muscle abducteur du petit orteil

Rameau profond des muscles interosseux, 2^e, 3^e et 4^e muscles lombricaux et

Muscle adducteur de l'hallux

Rameau superficiel du 4^e muscle interosseux et

Muscle court fléchisseur du petit orteil

Nerfs digitaux plantaires communs et propres

Note : les rameaux articulaires ne sont pas représentés ici

Conclusions

Merci de votre attention !

